

# セファロ分析&診断・治療方針

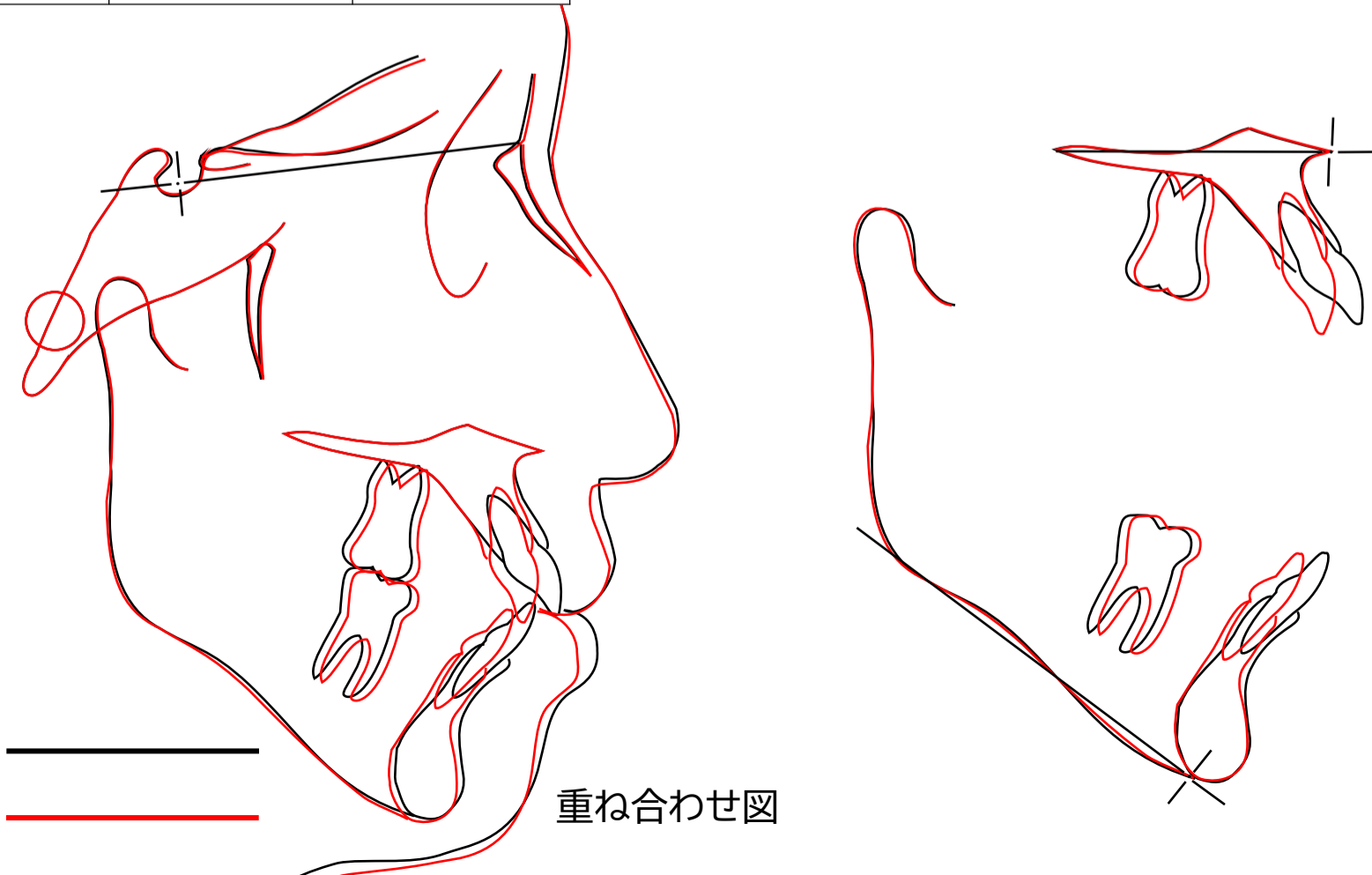
日付	2022/7/1	2025/7/24
	初診時	治療終了時
FMIA	52.5	52.0
FMA	36.5	35.5
IMPA	91.0	92.5
SNA	81.5	81.5
SNB	76.5	76.5
ANB	5.0	5.0
AO-BO	1.0mm	2.5mm
OCC PLANE	14.0	17.5
Z ANGLE	64.5	67.0
UPPER LIP	10.5mm	13.0mm
TOTAL CHIN	14.0 mm	15.0mm
POST. FACIAL HT.	45.5mm	47.0mm
ANT. FACIAL HT.	64.5mm	65.5mm
FAC. HT. INDEX	0.7	0.7
FAC. HT. CHANGE	XXXX	XXXX
MAND. CUSPID WIDTH	26.4mm	27.9mm
MAND. MOLAR WIDTH	46.9mm	42.3mm
NA to U1	8.5mm	4.5mm
NA to U1	31.0°	12.0°
NB to L1	11.0mm	8.0mm
NB to L1	34.0°	31.5°

ドクター名:  
 診断名: 前歯部叢生を伴うAngle Class II High angle case

初診時年齢・性別	23y1m・女性
主訴	
アングル分類	右側: II 左側: II
Overbite	1.0ミリ
Overjet	4.0ミリ
上顎抜歯部位	右8 4 左4 8
下顎抜歯部位	右8 4 左4 8
加强固定	上顎 High-pull J-hook Head Gear
治療期間	32M
追加項目など 自由記載欄	Denture correction後、Class II 改善のため下顎はanchorage preparation, 上顎は大臼歯遠心移動を行った。

初診時

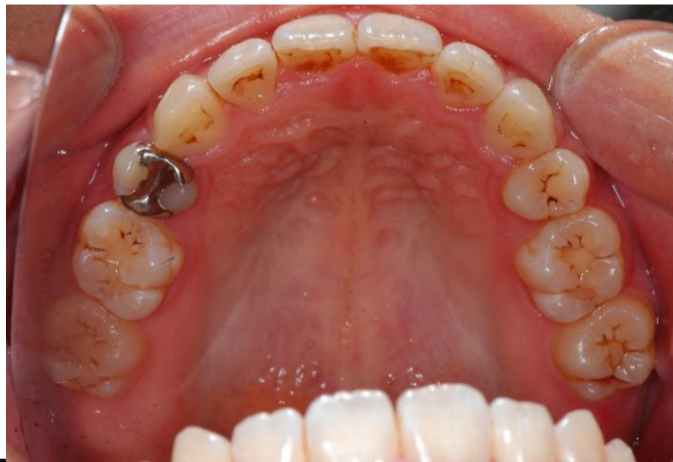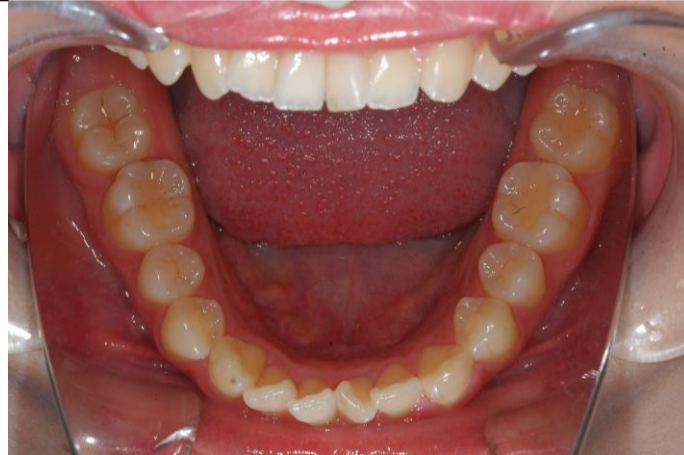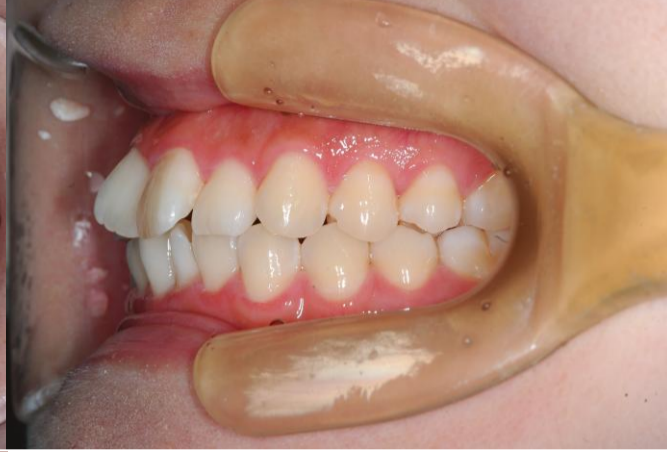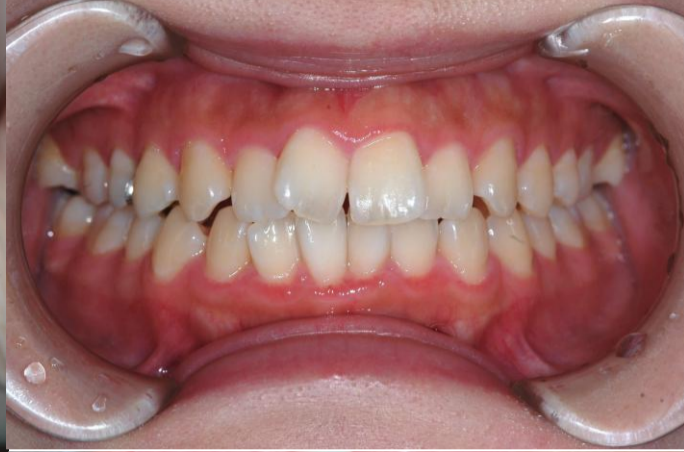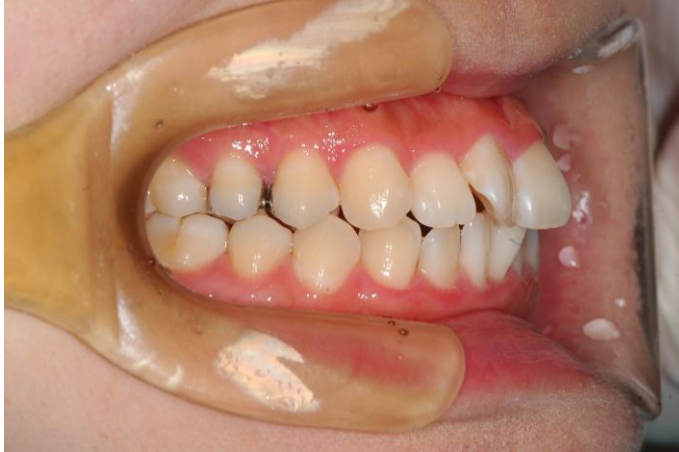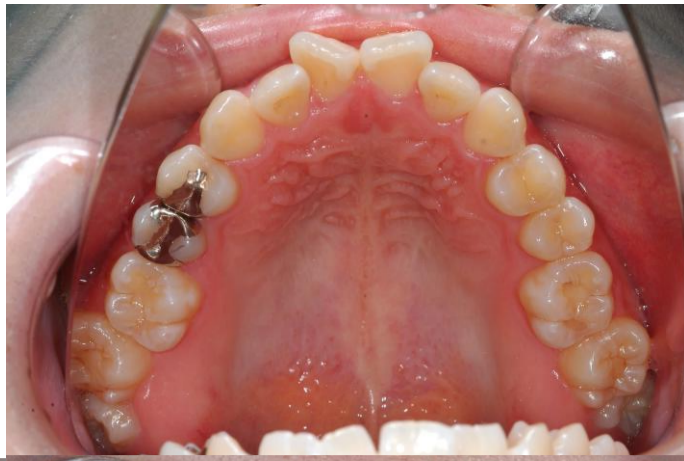治療終了時



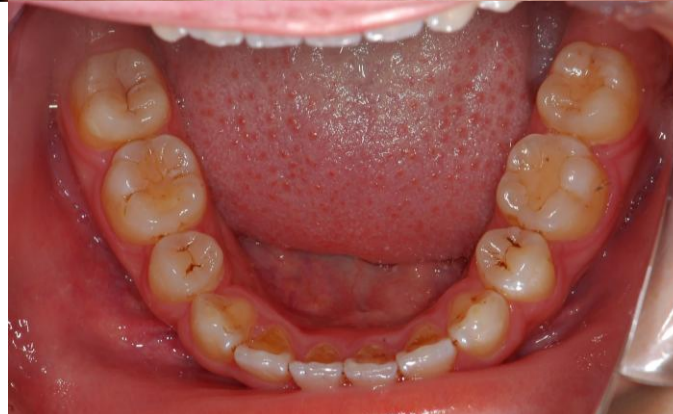
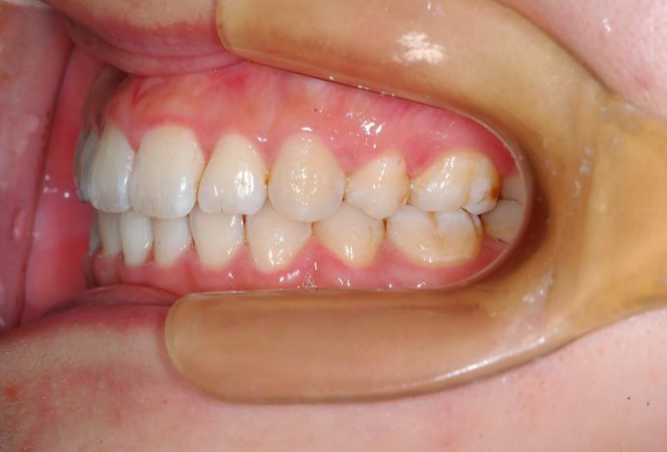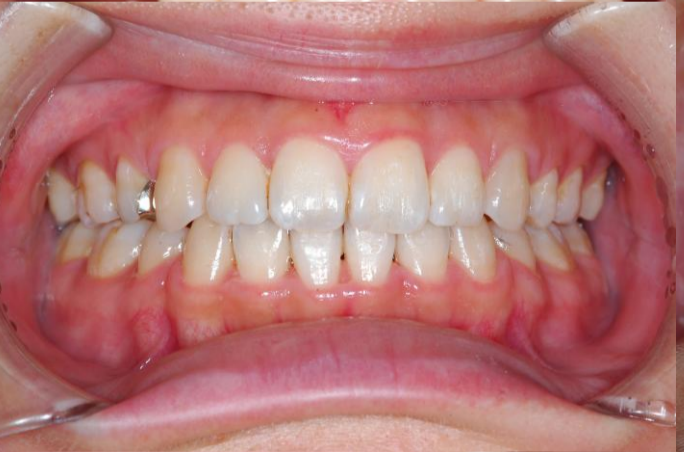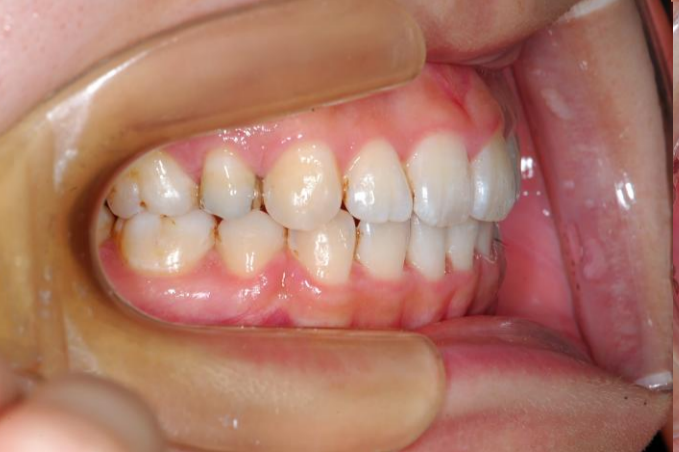重ね合わせ図

口腔内写真

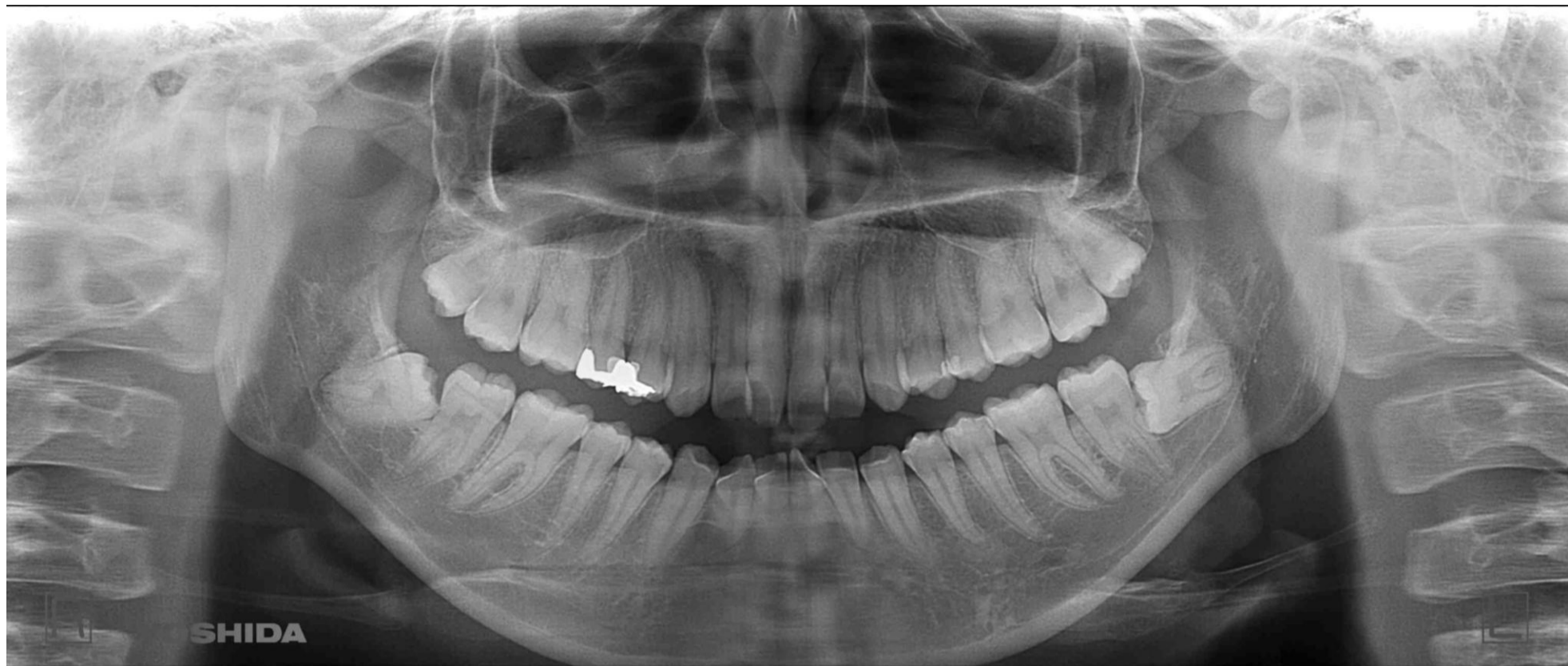初診時



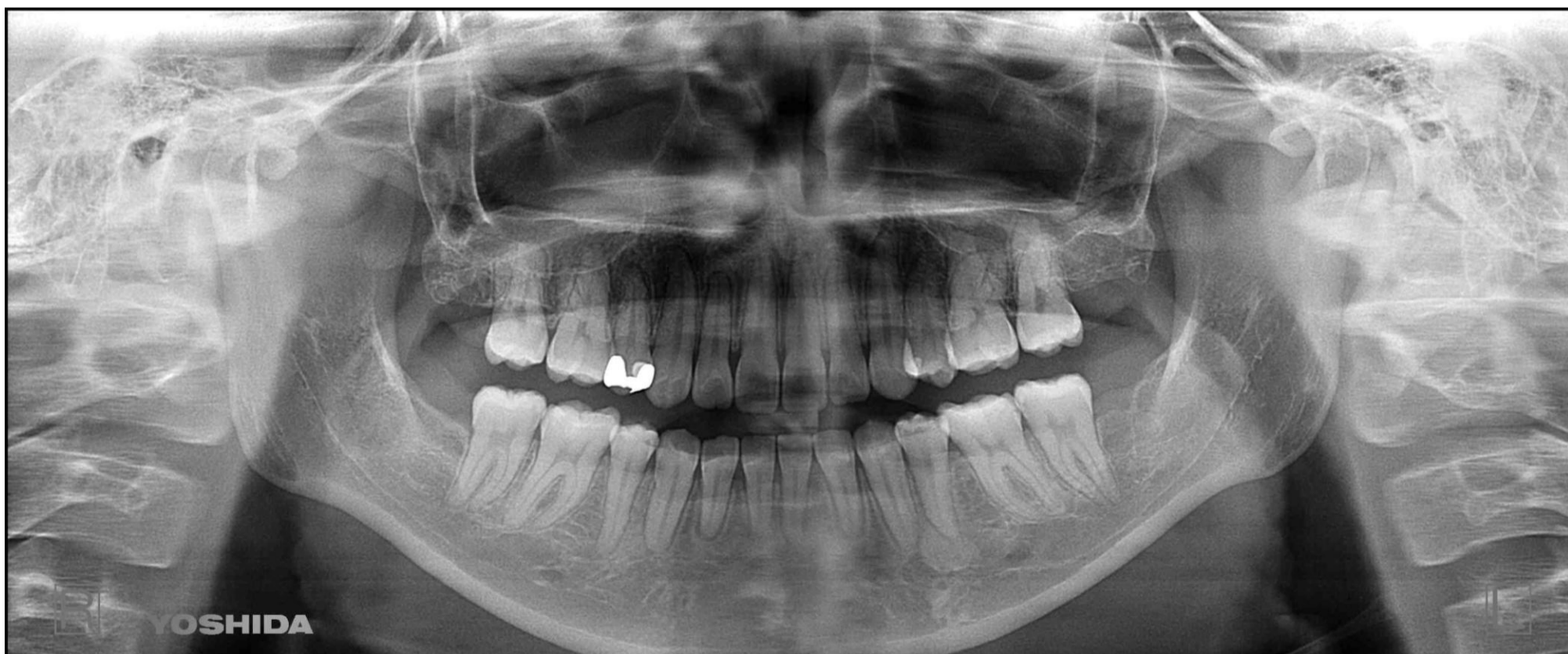
治療終了時



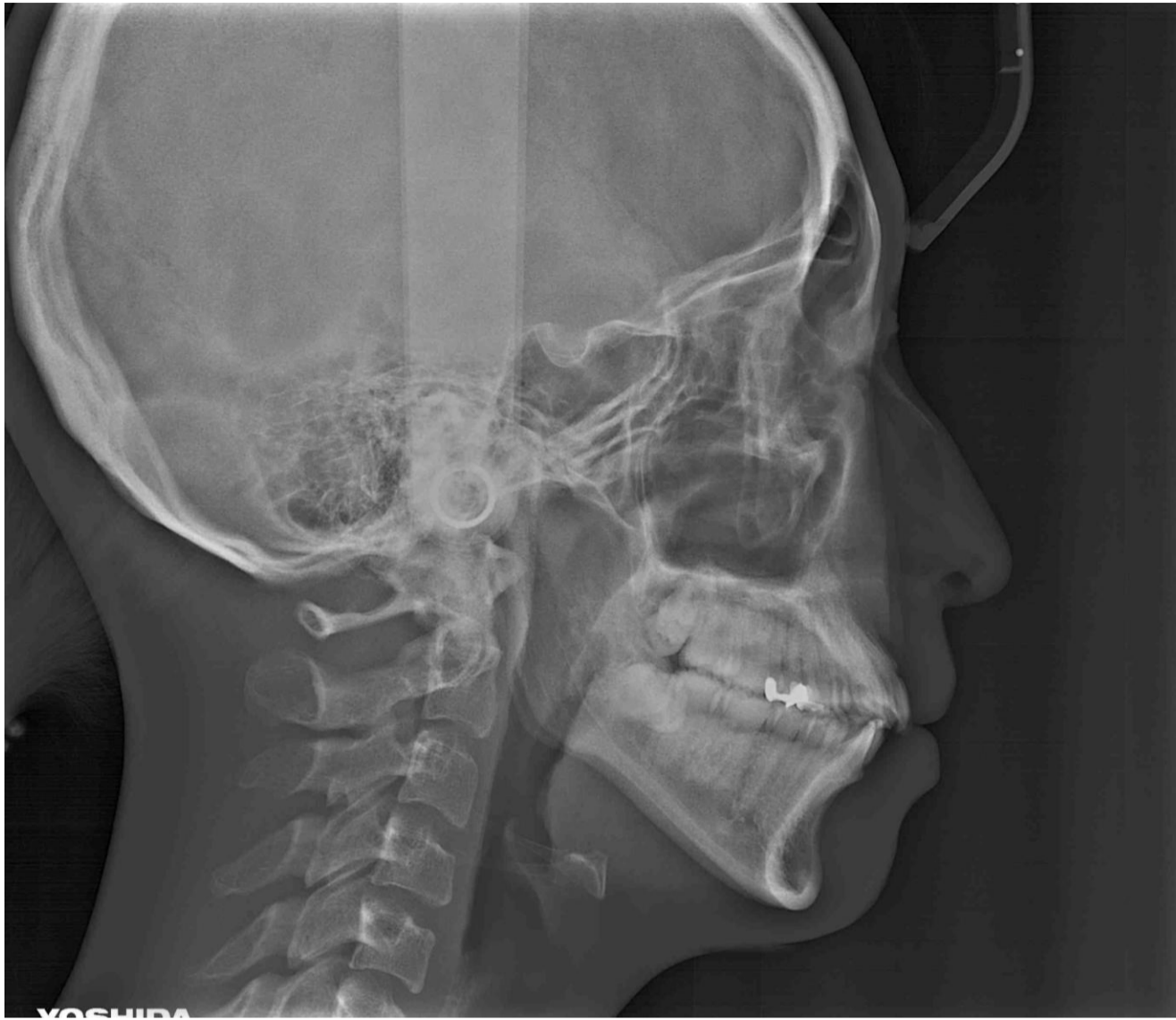# 初診時



# 治療終了時



# 初診時



# 治療終了時

