

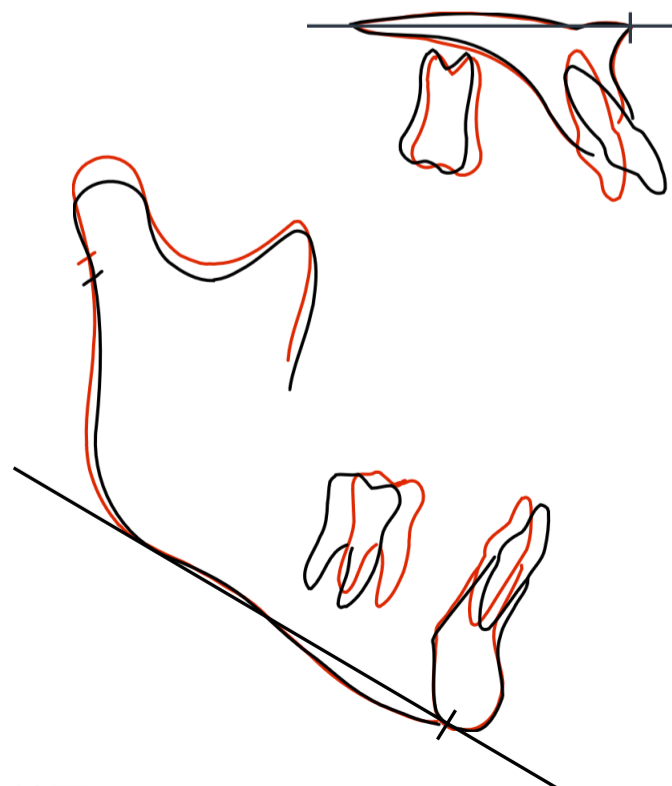
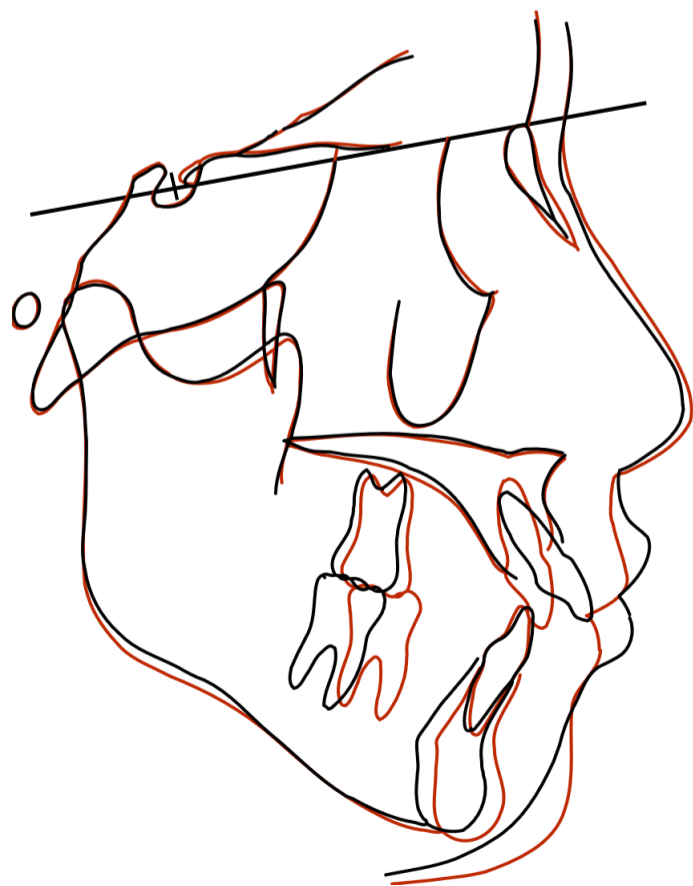
# セファロ分析&診断・治療方針

ドクター名:

診断名: Skeletal Class II  
Angle Class II Maxillary Protrusion

初診時年齢・性別	12Y8M, Female
主訴	前歯が出ている
アングル分類	右側: II 左側: II
Overbite	右側: 8.5mm 左側: 6.0mm
Overjet	右側: -1.5mm 左側: 3.0mm
上顎抜歯部位	左右 4
下顎抜歯部位	左右 5
加强固定	J-Hook Headgear
治療期間	35M
追加項目など 自由記載欄	

日付	2019.11.02	2023.04.01
	初診時	治療終了時
FMIA	63.0°	79.0°
FMA	31.0°	29.5°
IMPA	86.0°	81.5°
SNA	82.5°	82.5°
SNB	75.5°	76.5°
ANB	7.0°	6.0°
AO-BO	3.5mm	1.0mm
OCC-PLANE	9.0°	10.0°
Z-ANGLE	59.0°	75.5°
UPPER LIP	12.0mm	13.0mm
TOTAL CHIN	12.0mm	14.0mm
POST.FACIAL.HT	42.0mm	44.0mm
ANT.FACIAL.HT	67.0mm	68.0mm
FAC.HT.INDEX	0.63	0.65
FAC.HT.CHANGE		2/1
MAND.CUSPID.WIDTH	23.0mm	25.0mm
MAND.MOLAR.WIDTH	45.0mm	45.0mm
NA to U1 (mm)	7.0mm	-1.5mm
NA to U1 (°)	31.5°	11.0°
NB to L1 (mm)	6.5mm	4.0mm
NB to L1 (°)	24.0°	18.0°

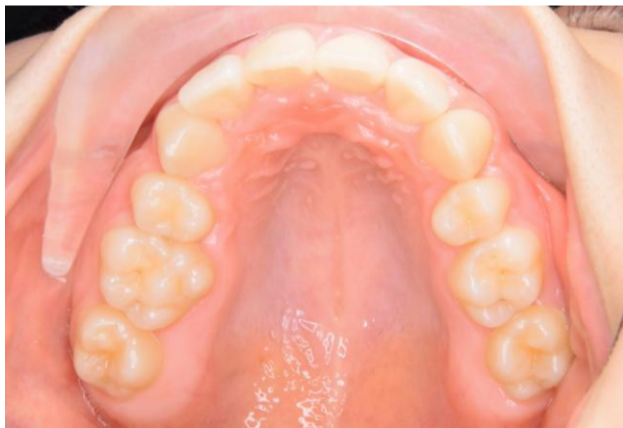
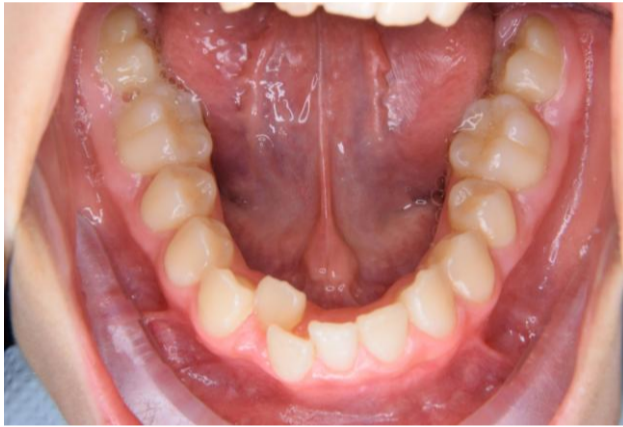
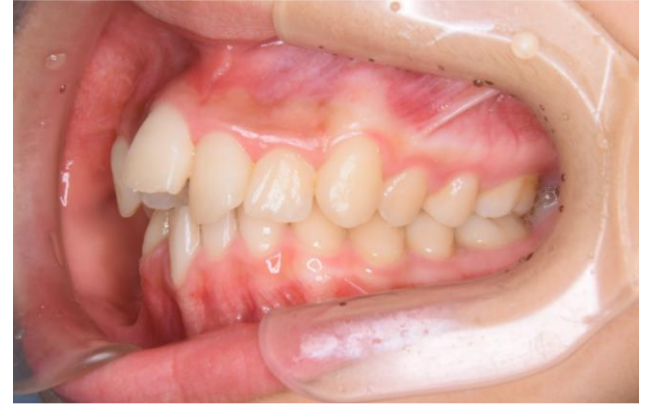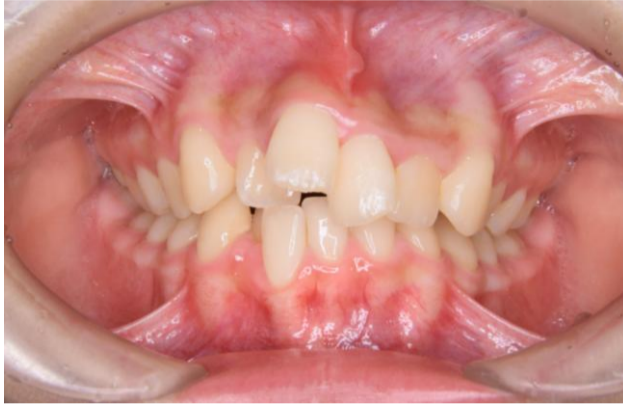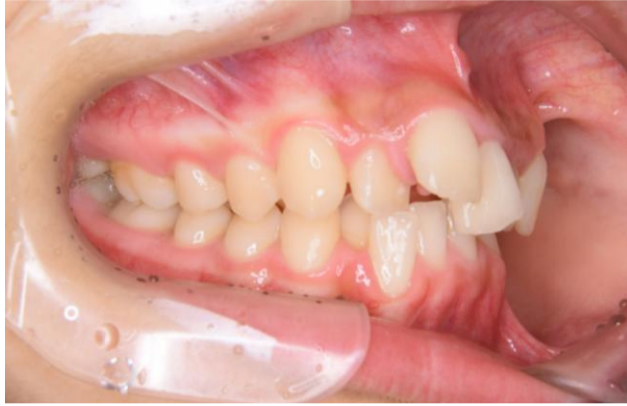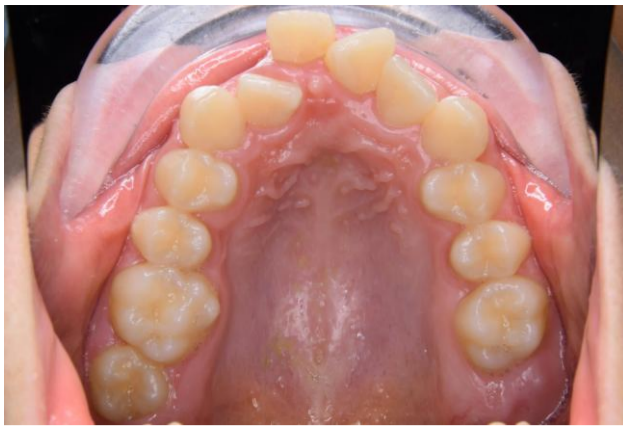初診時  
治療終了時

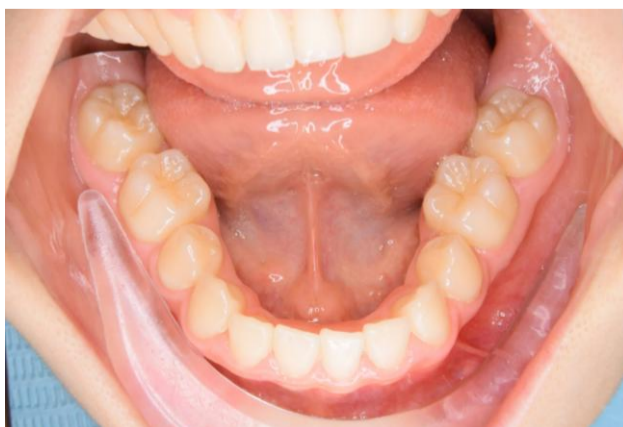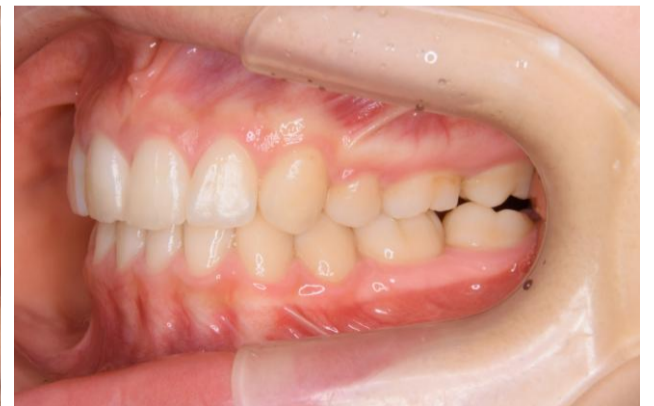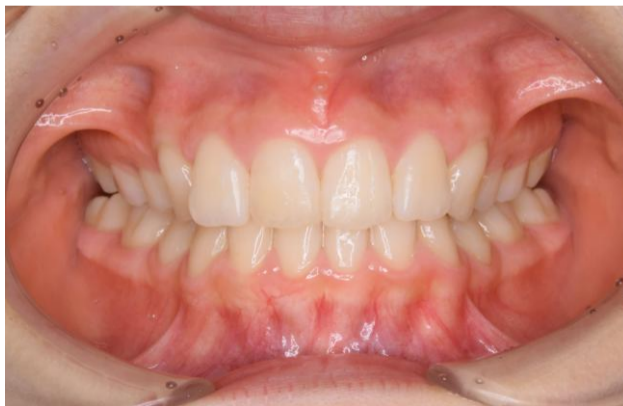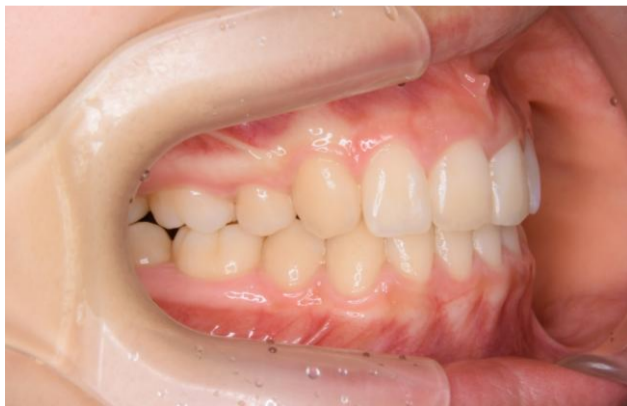重ね合わせ図

口腔内写真

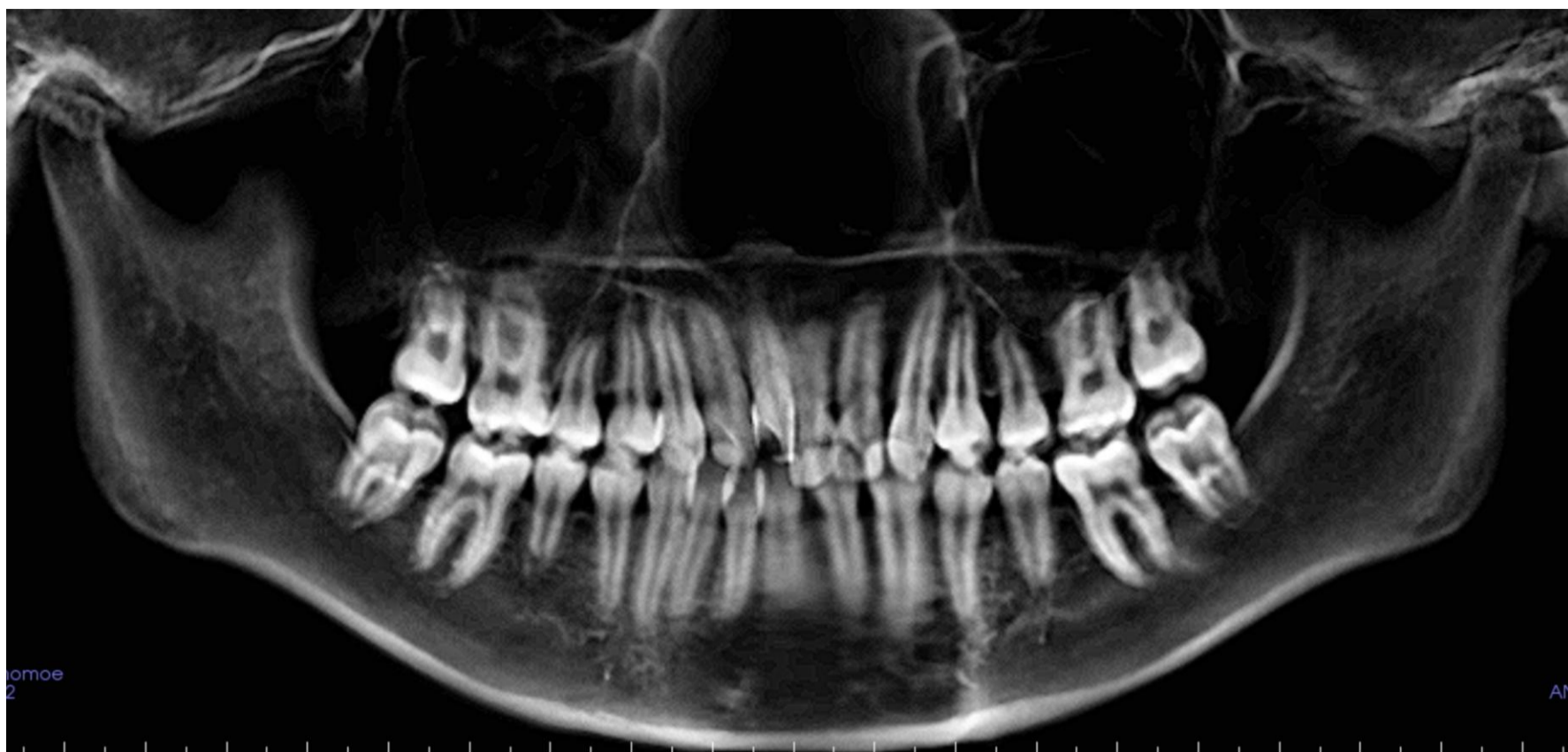初診時



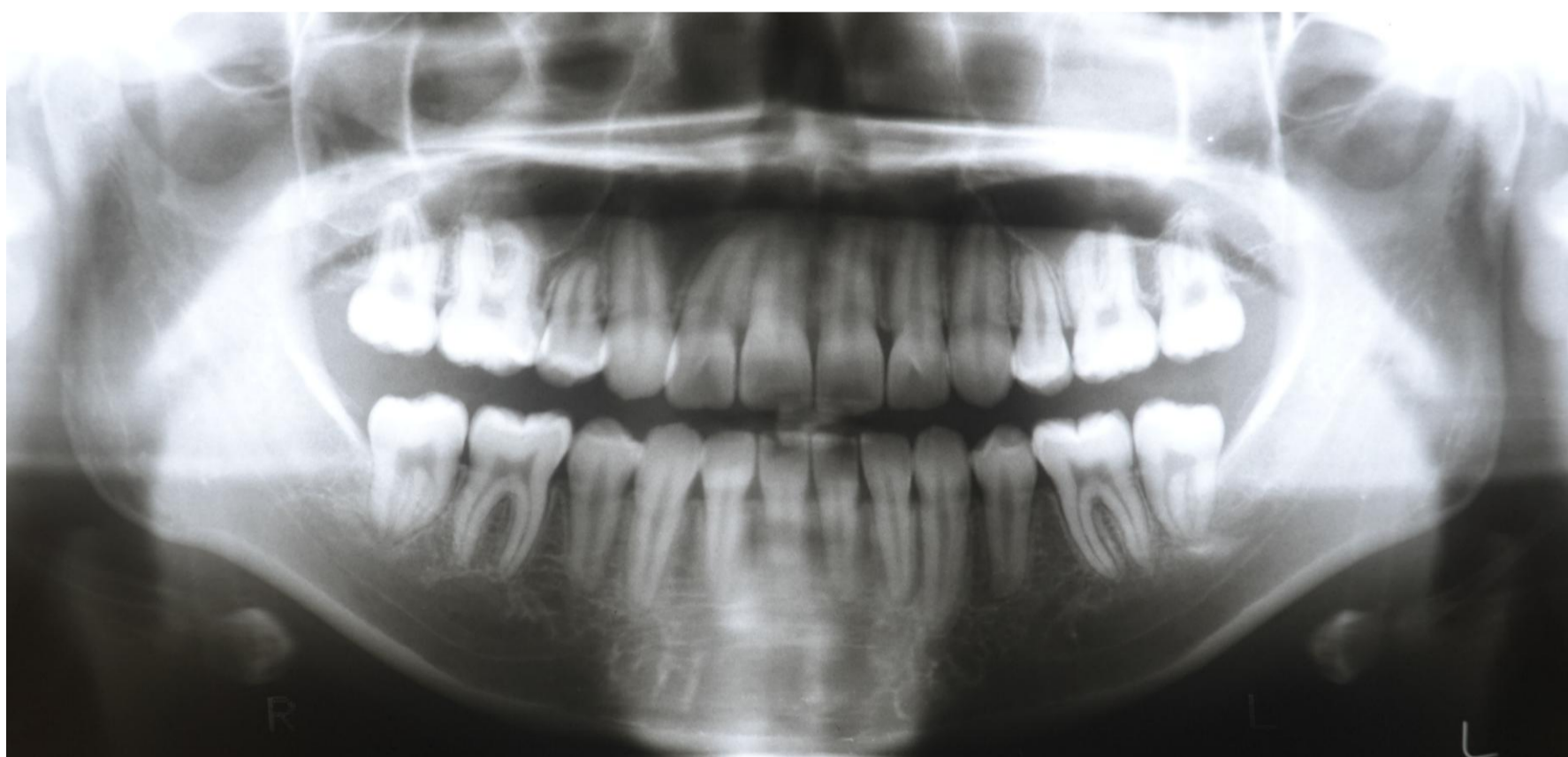治療終了時



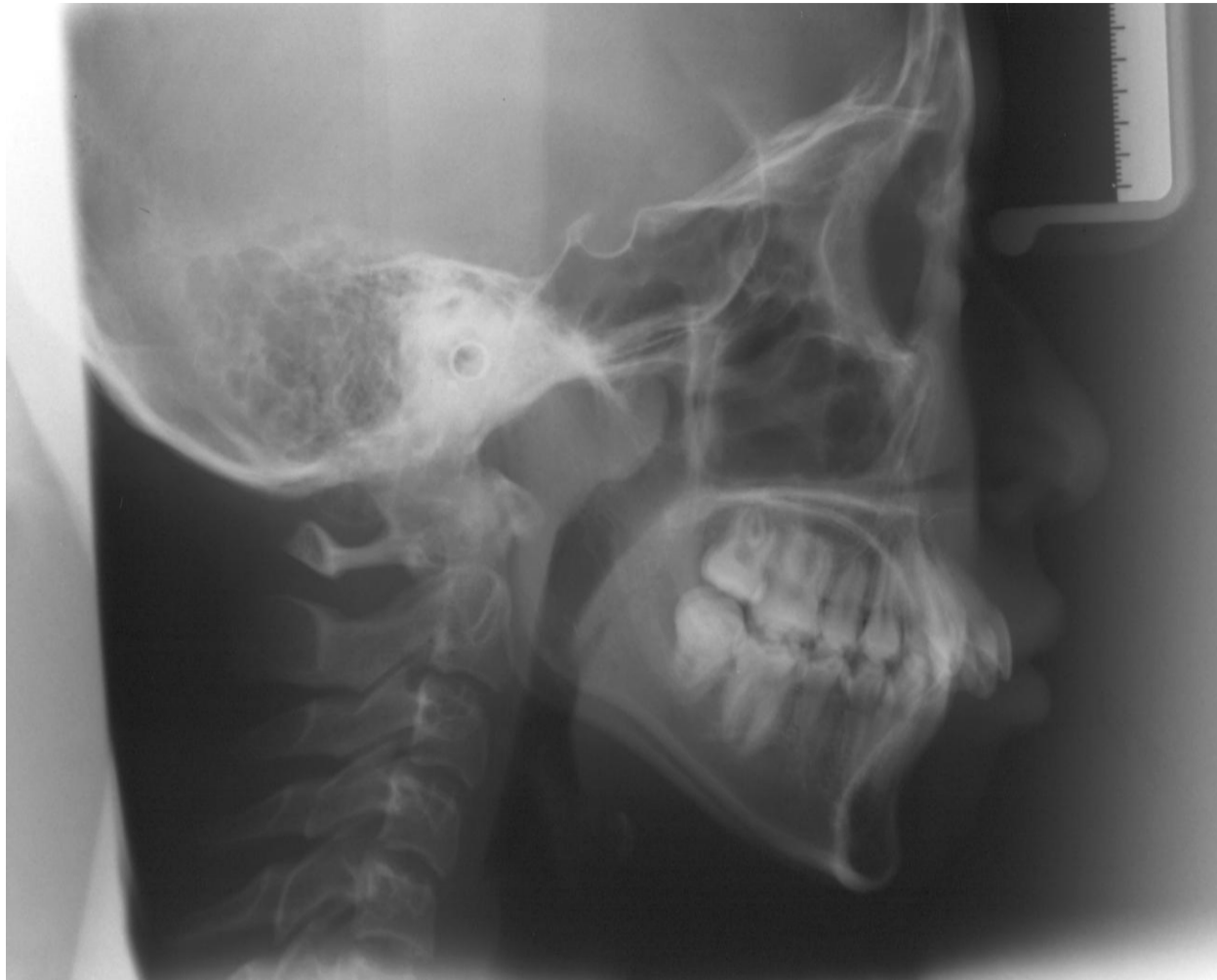# 初診時



# 治療終了時



# 初診時



# 治療終了時

