

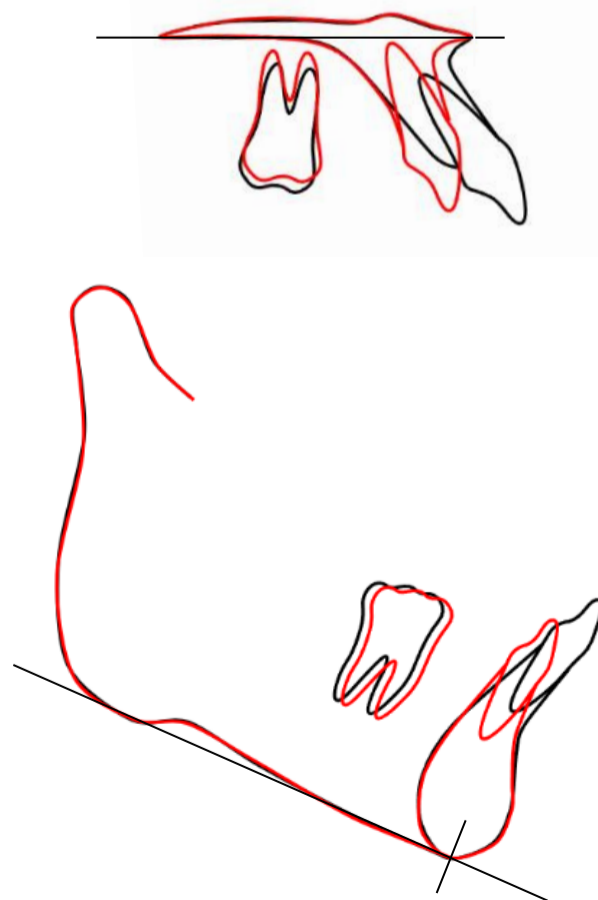
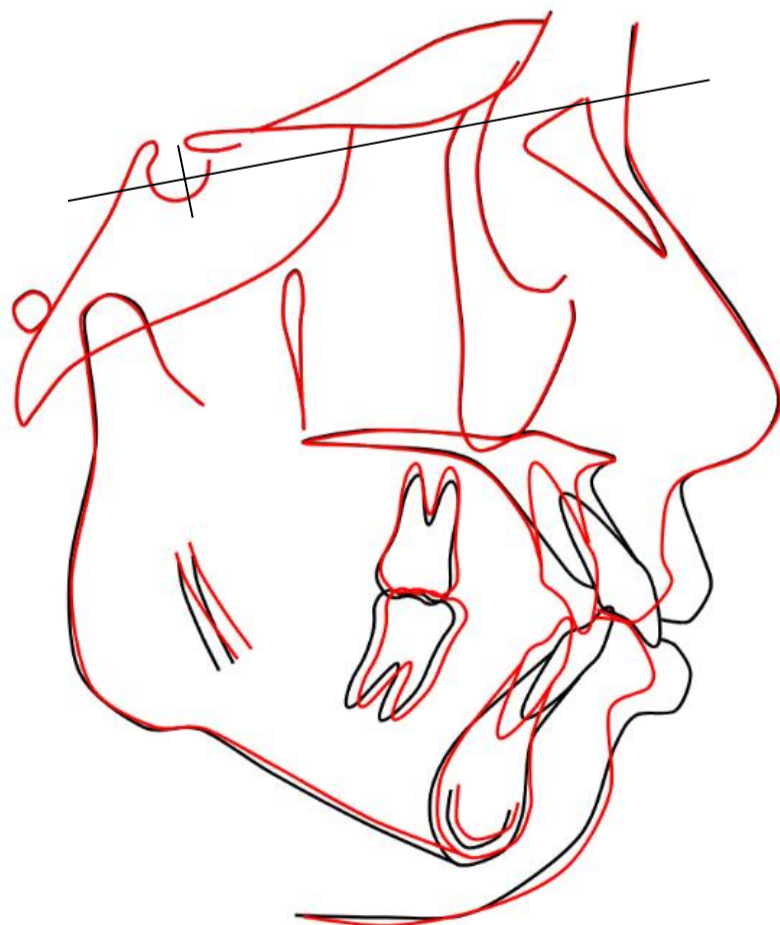
セファロ分析&診断・治療方針

ドクター名:

診断名: Angle II級 上下顎前突
Skeletal 2

初診時年齢・性別	27y0m・女性
主訴	出っ歯、横顔が気になる
アングル分類	右側: II 左側: II
Overbite	6.0 ミリ
Overjet	5.0 ミリ
上顎抜歯部位	右 4 左 4
下顎抜歯部位	右 4 左 4
加强固定	上顎 TAD
治療期間	40 M
追加項目など 自由記載欄	TMD:左右Click(+) ブラキシズム

日付	2020.1.26	2023.7.12
	初診時	治療終了時
FMIA	51.5	59.5
FMA	23.4	22.6
IMPA	105.1	97.9
SNA	80.6	76.8
SNB	75.0	73.6
ANB	5.6	3.2
AO-BO	1.5	0.5
OCC-PLANE	7.0	13.1
Z-ANGLE	50.0	69.0
UPPER LIP	8.0	11.0
TOTAL CHIN	12.0	12.0
POST.FACIAL.HT	50.0	48.0
ANT.FACIAL.HT	61.0	58.0
FAC.HT.INDEX	0.82	0.83
FAC.HT.CHANGE		2.0/3.0
MAND.CUSPID.WIDTH	27.5	28.5
MAND.MOLAR.WIDTH	40.0	39.0
NA to U1 (mm)	9.8 mm	2.2 mm
NA to U1 (°)	30.6	18.3
NB to L1 (mm)	10.8 mm	4.4 mm
NB to L1 (°)	34.2	25.5

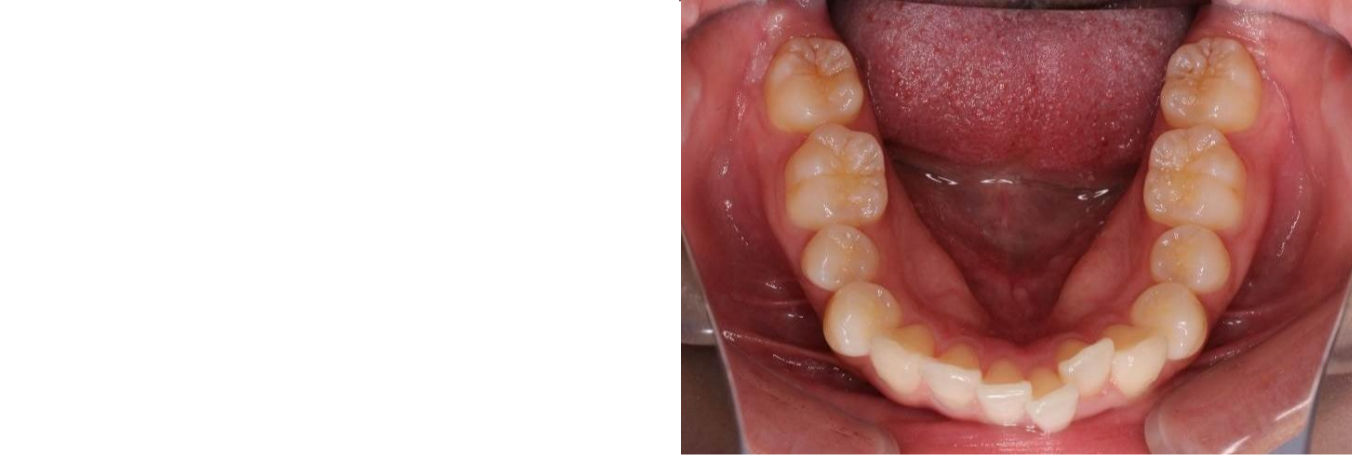
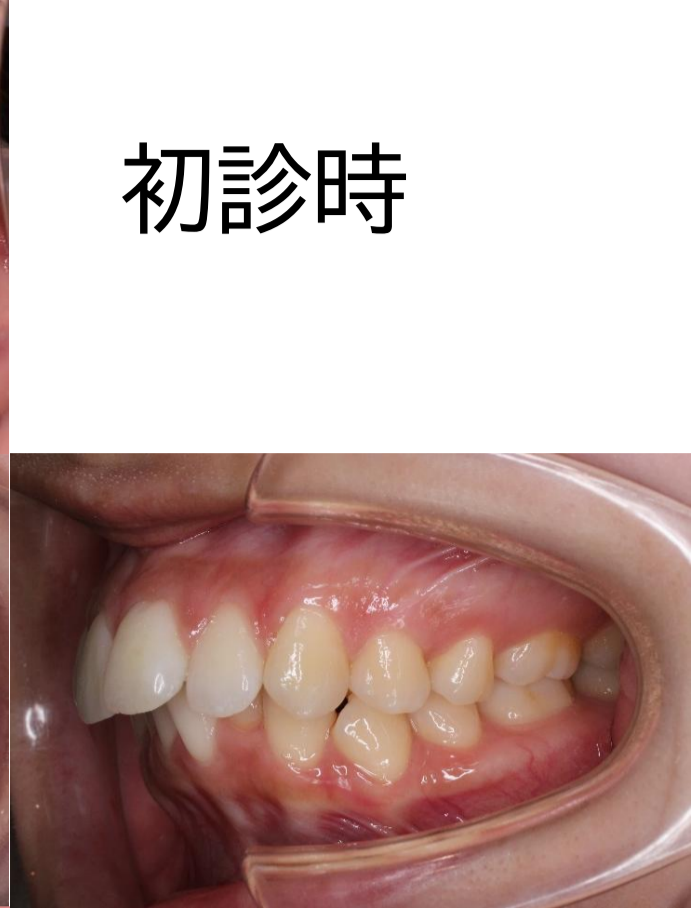
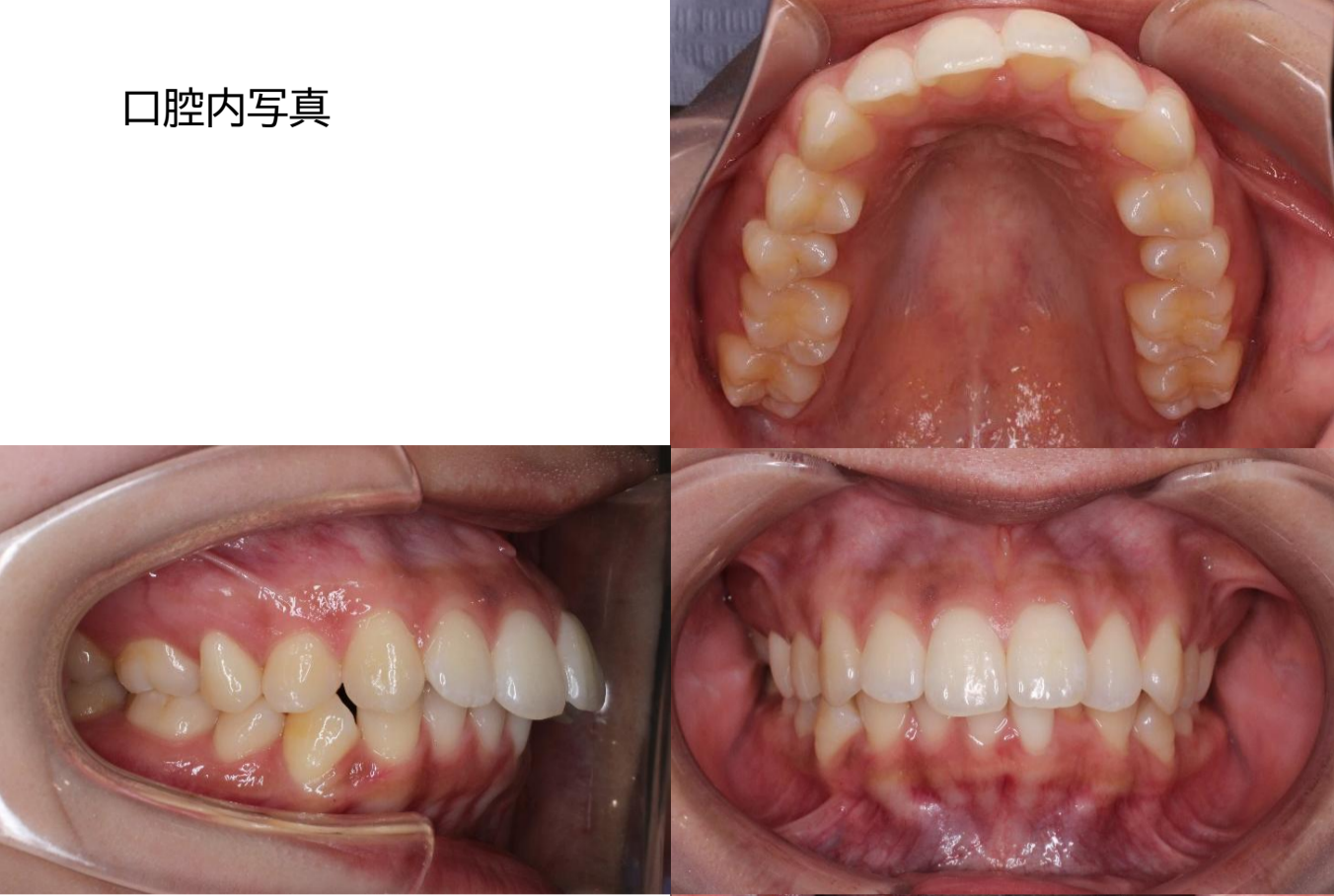初診時
治療終了時

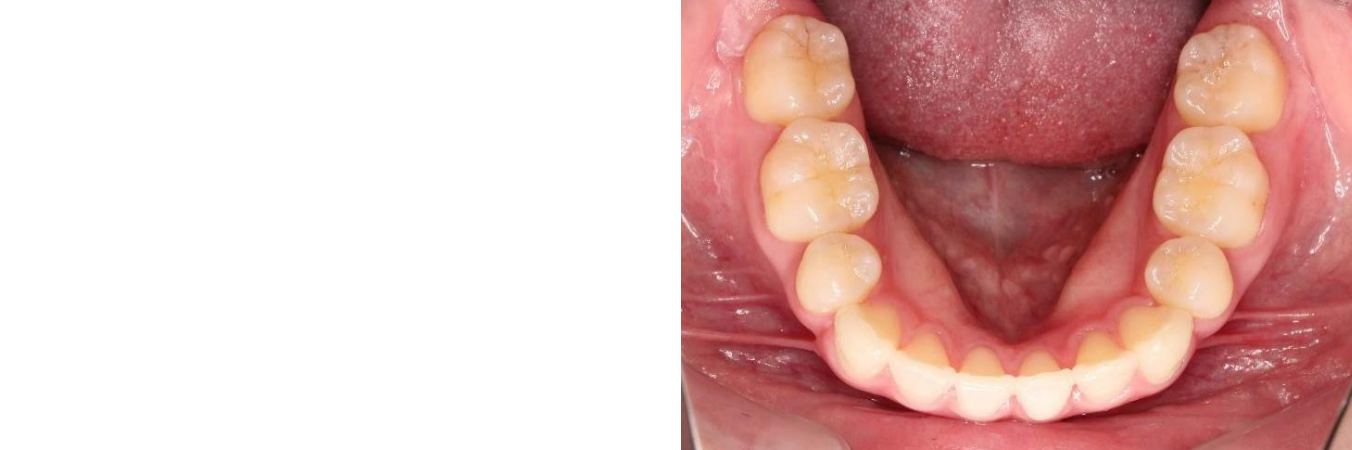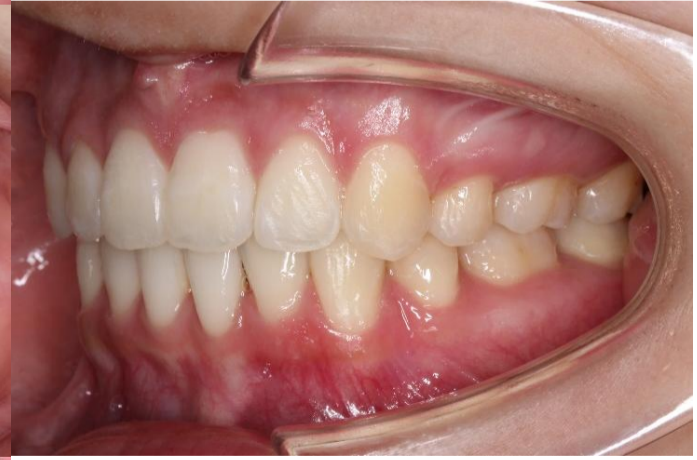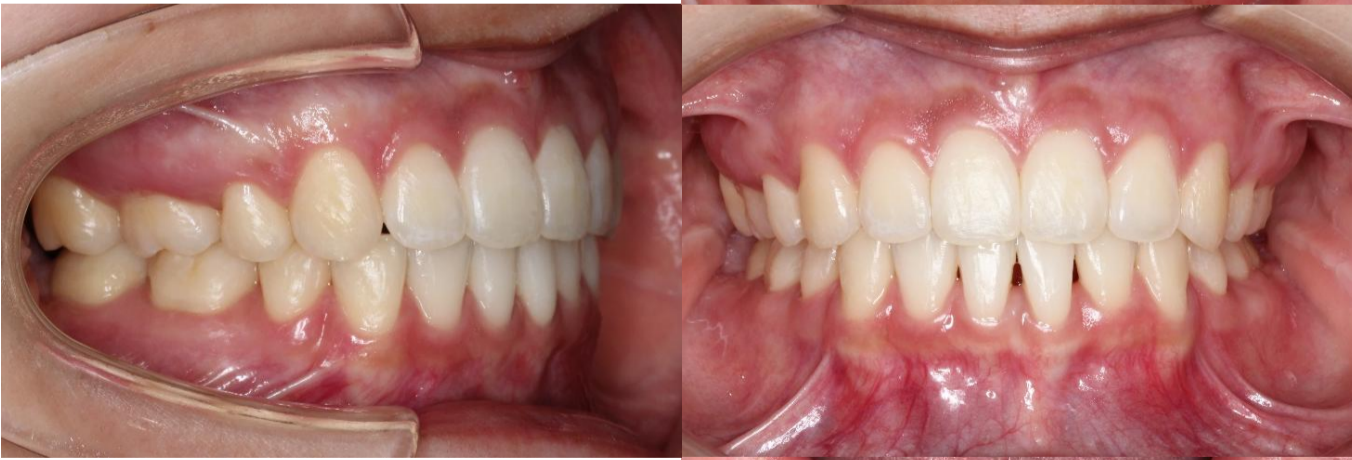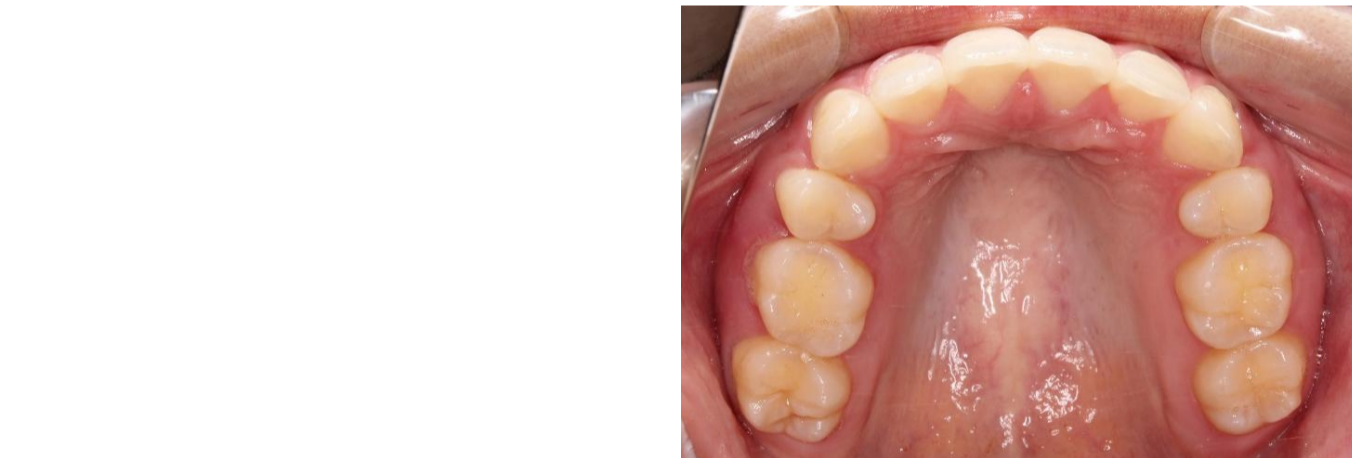重ね合わせ図

口腔内写真

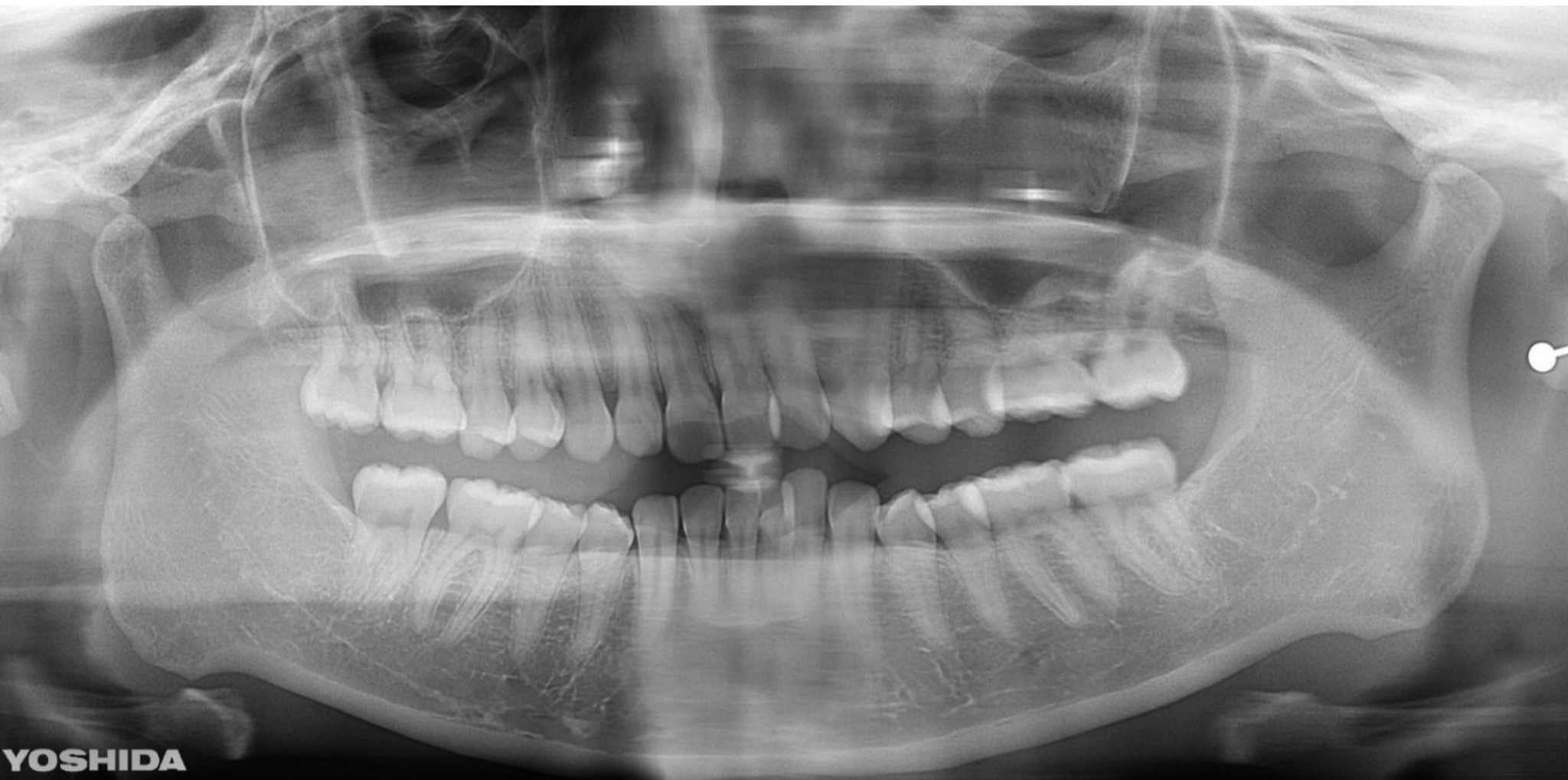初診時



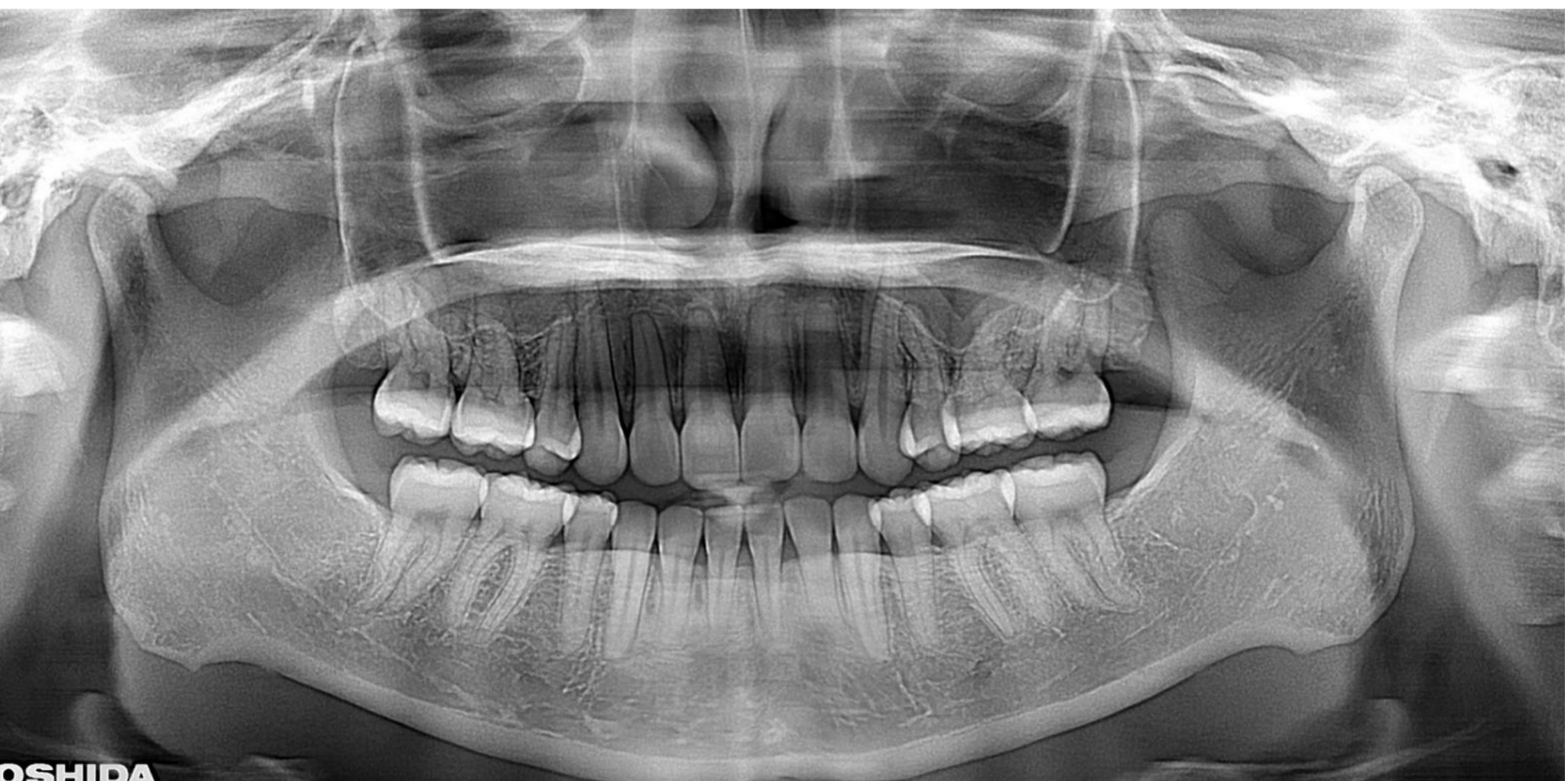
治療終了時



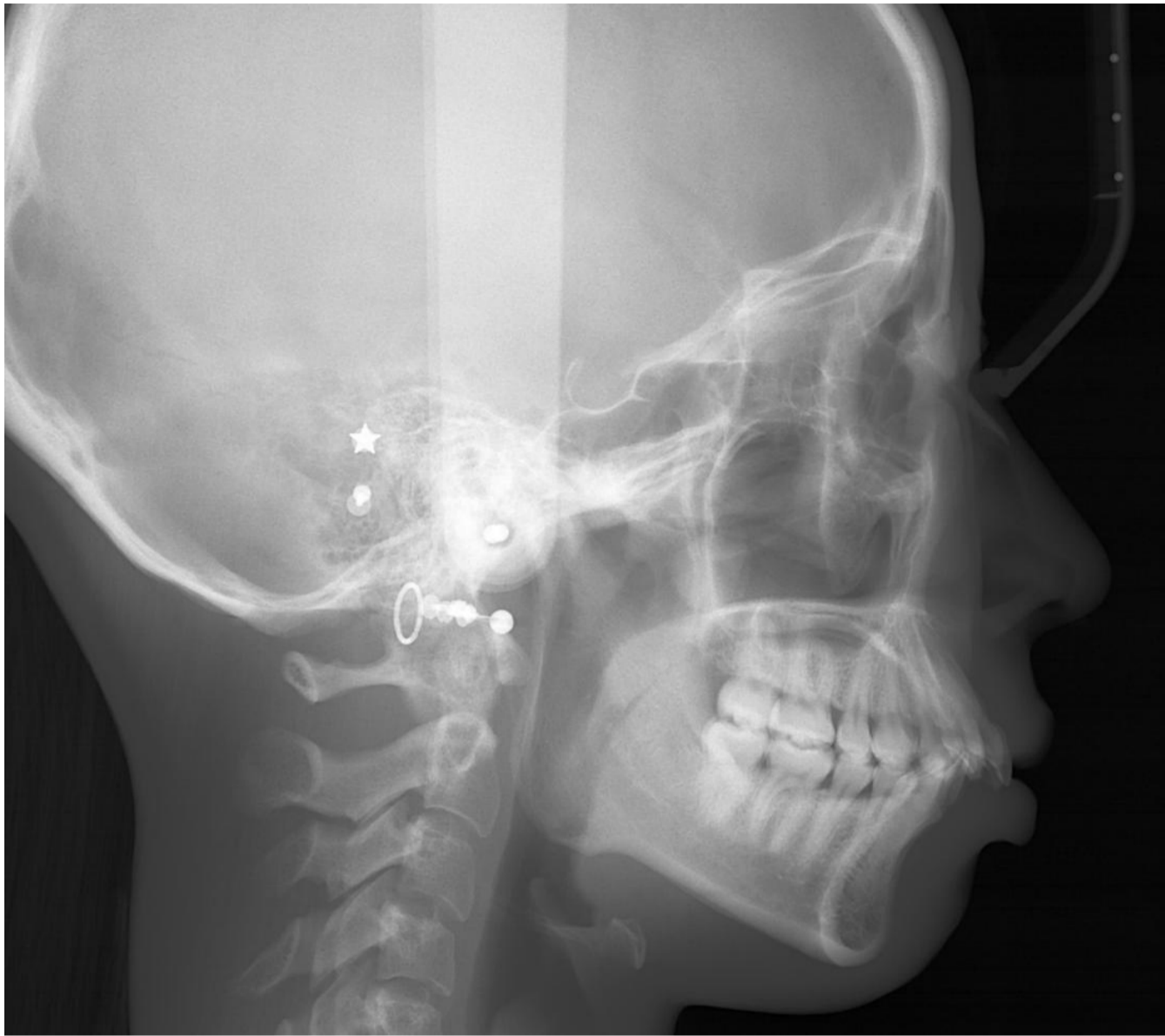初診時



治療終了時



初診時



治療終了時

