

セファロ分析&診断・治療方針

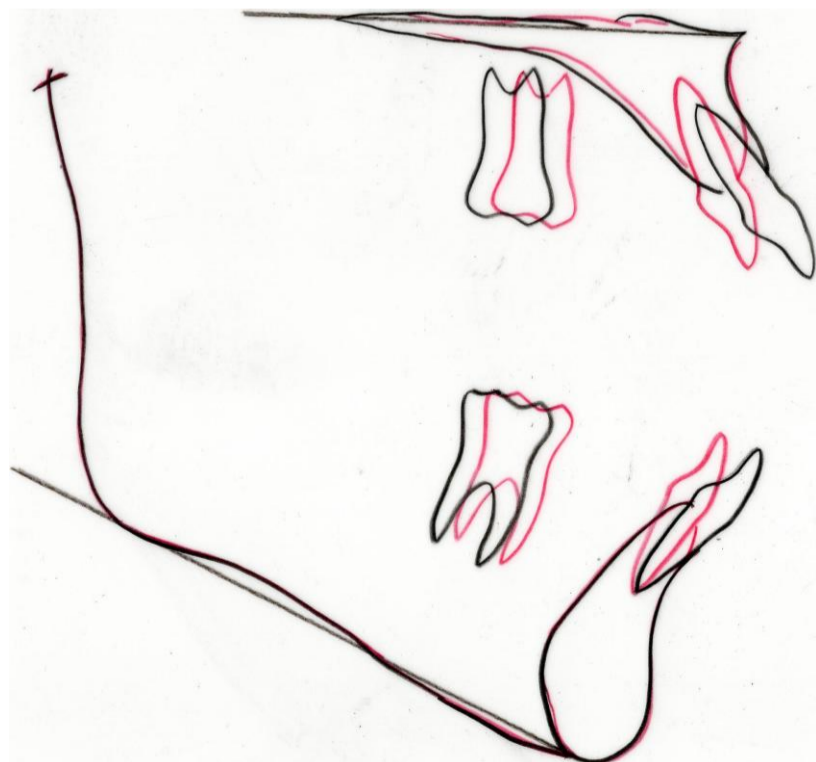
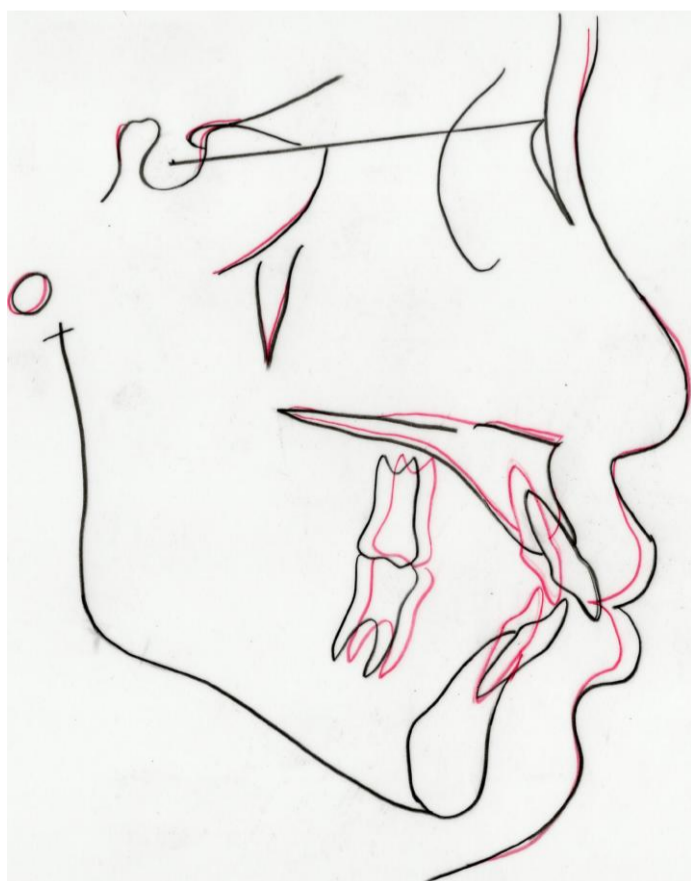
ドクター名:

診断名: Angle class II, Skeletal Class II 上顎前突

初診時年齢・性別	29y6m・女性
主訴	叢生、上顎前突
アングル分類	右側: II 左側: I
Overbite	4.0 ミリ
Overjet	5.5 ミリ
上顎抜歯部位	右8 4 左4 8
下顎抜歯部位	右 4 左4 8
加强固定	上顎下顎J-hook Head Gear
治療期間	31M
追加項目など 自由記載欄	

日付	初診時	治療終了時
FMIA	51.0	60.0
FMA	28.0	28.0
IMPA	101.0	92.0
SNA	84.0	84.0
SNB	78.0	78.0
ANB	6.0	6.0
AO-BO	-1.0	0.0
OCC-PLANE	14.0	14.0
Z-ANGLE	62.0	69.0
UPPER LIP	10.0	13.0
TOTAL CHIN	16.0	16.0
POST.FACIAL.HT	53.0	53.0
ANT.FACIAL.HT	69.0	69.0
FAC.HT.INDEX	0.77	0.77
FAC.HT.CHANGE		0/0
MAND.CUSPID.WIDTH	25.0	25.0
MAND.MOLAR.WIDTH	45.0	43.0

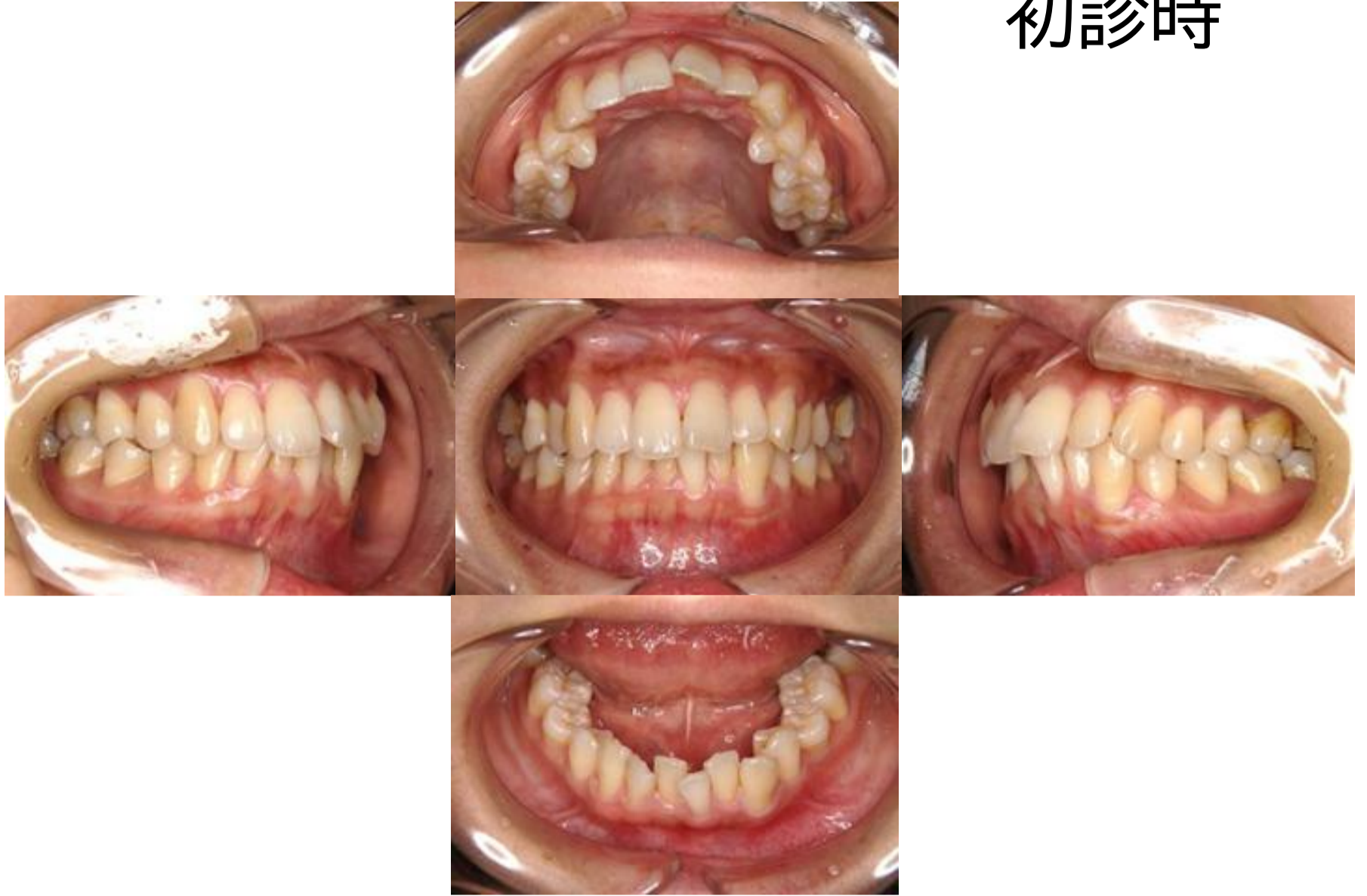NA to U1(mm)	8.0	1.0
NA to U1(°)	29.0	16.0
NB to L1(mm)	11.5	6.5
NB to L1(°)	34.0	23.0



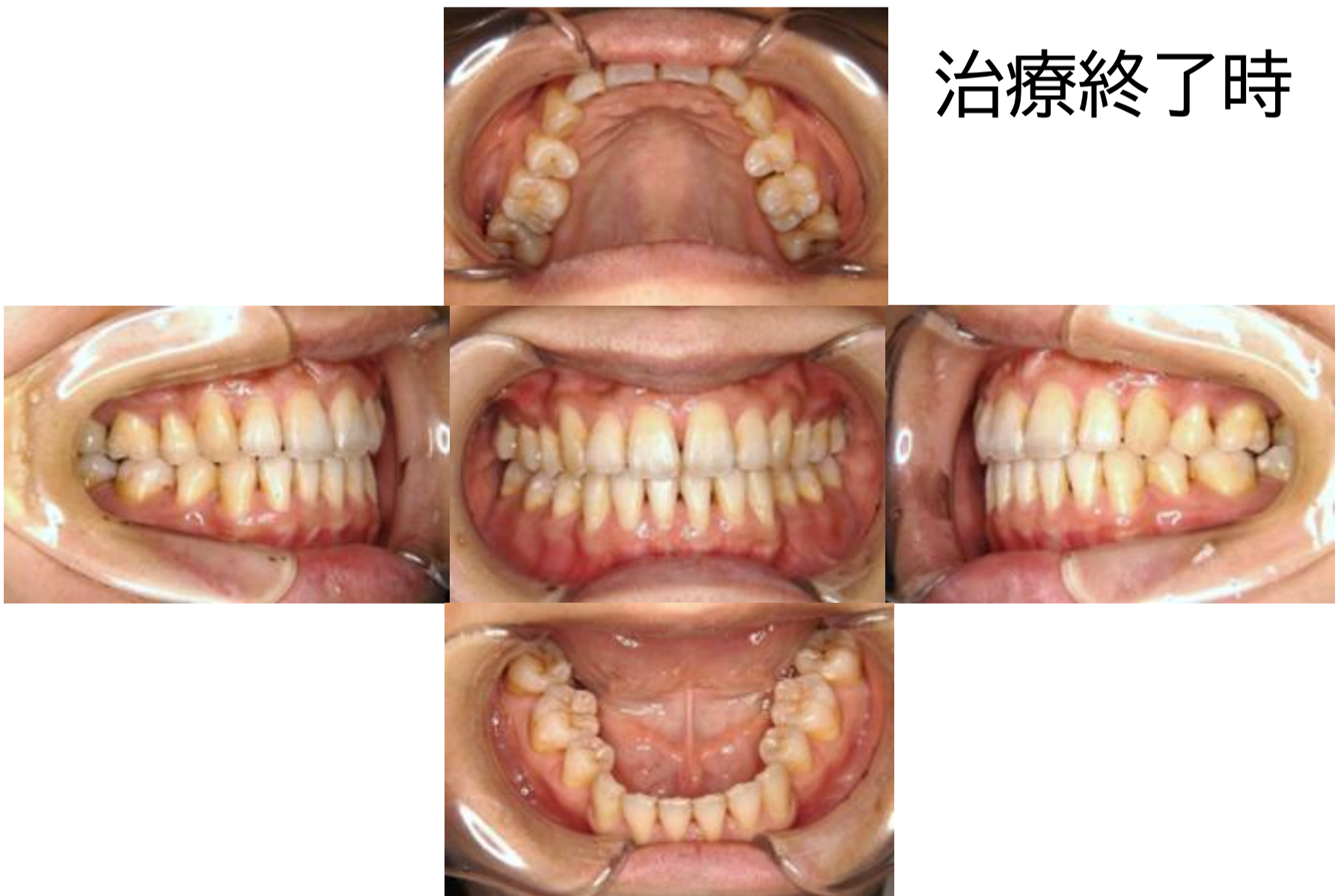初診時
治療終了時

重ね合わせ図

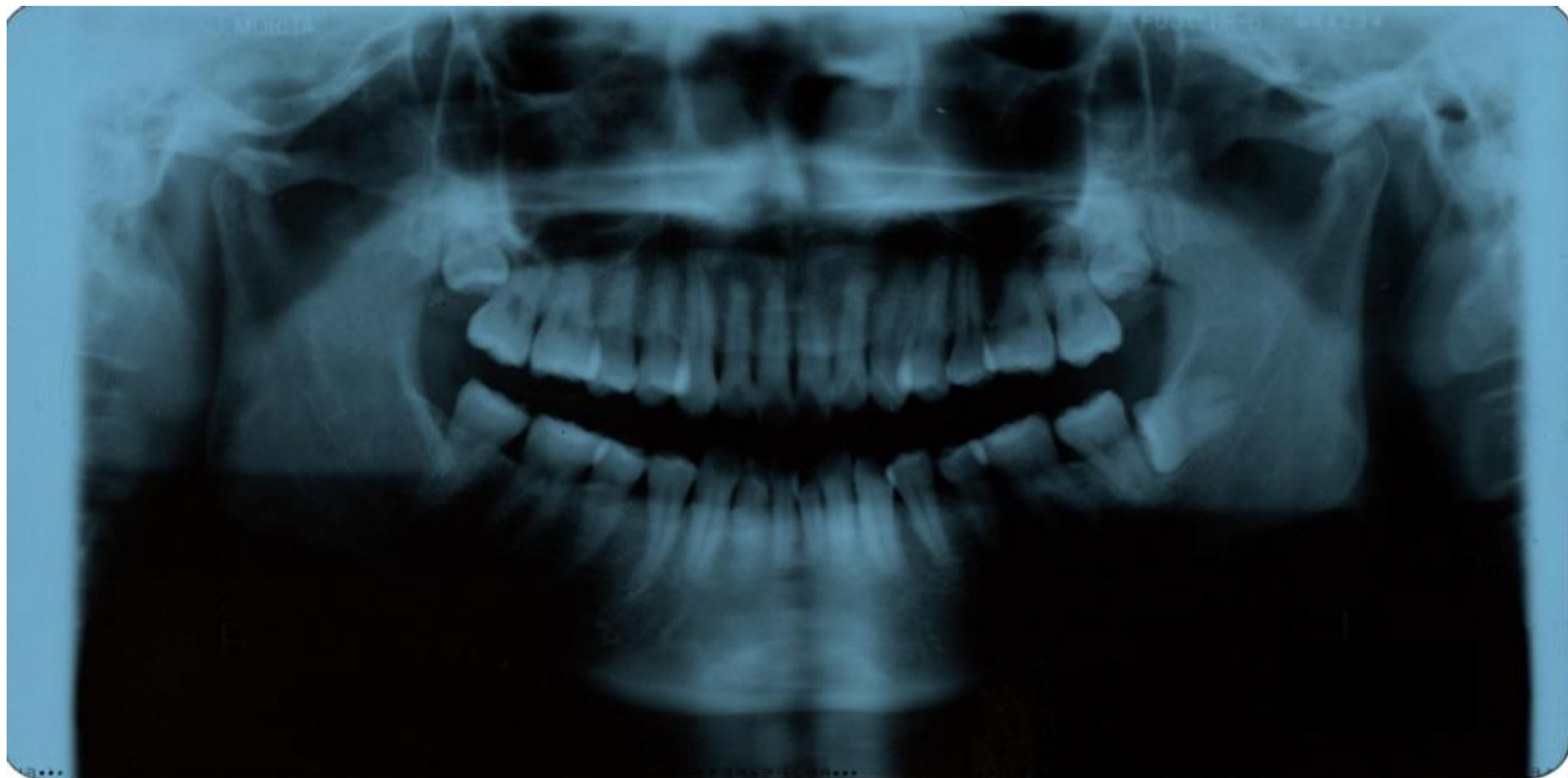初診時



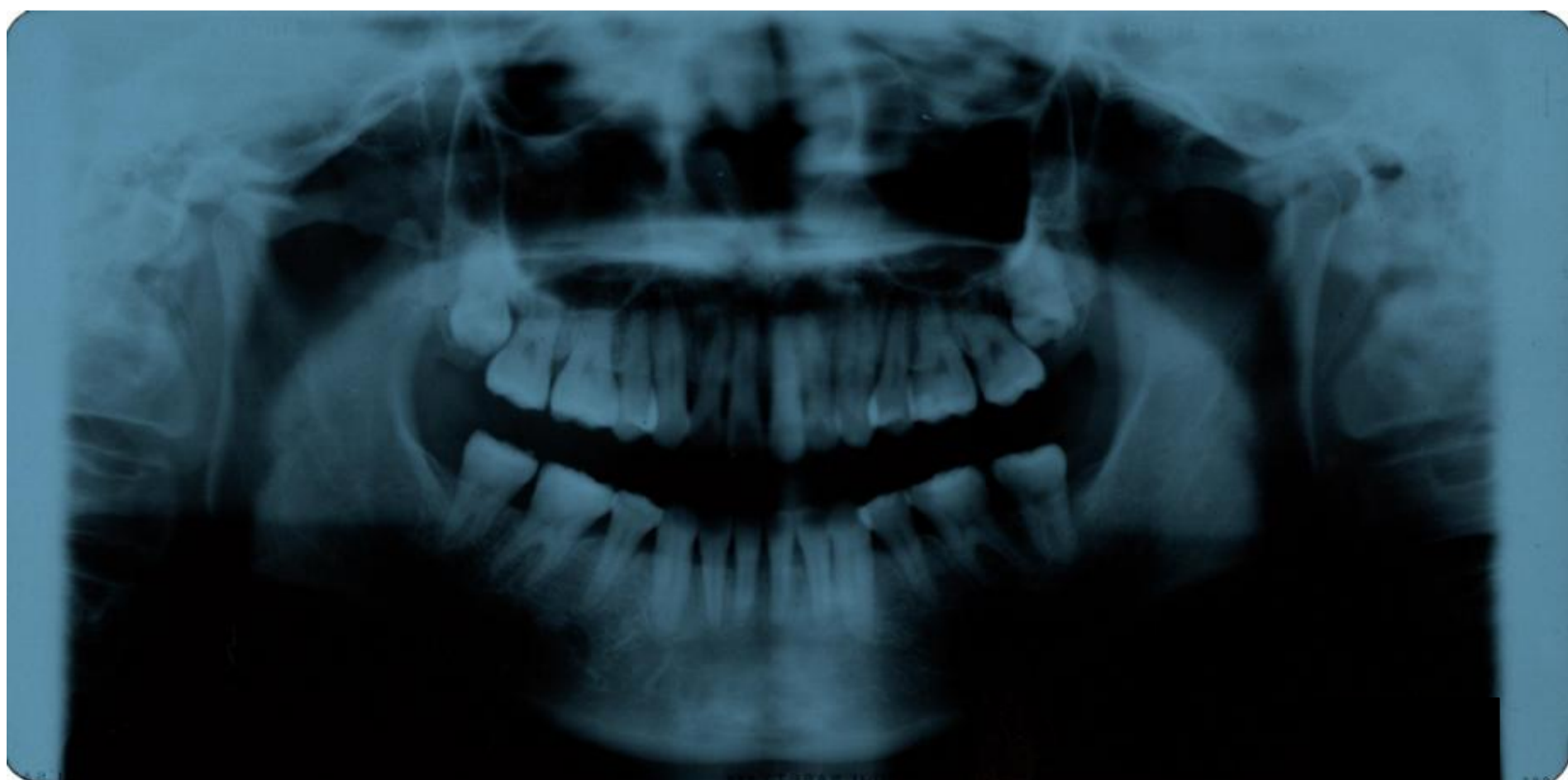治療終了時



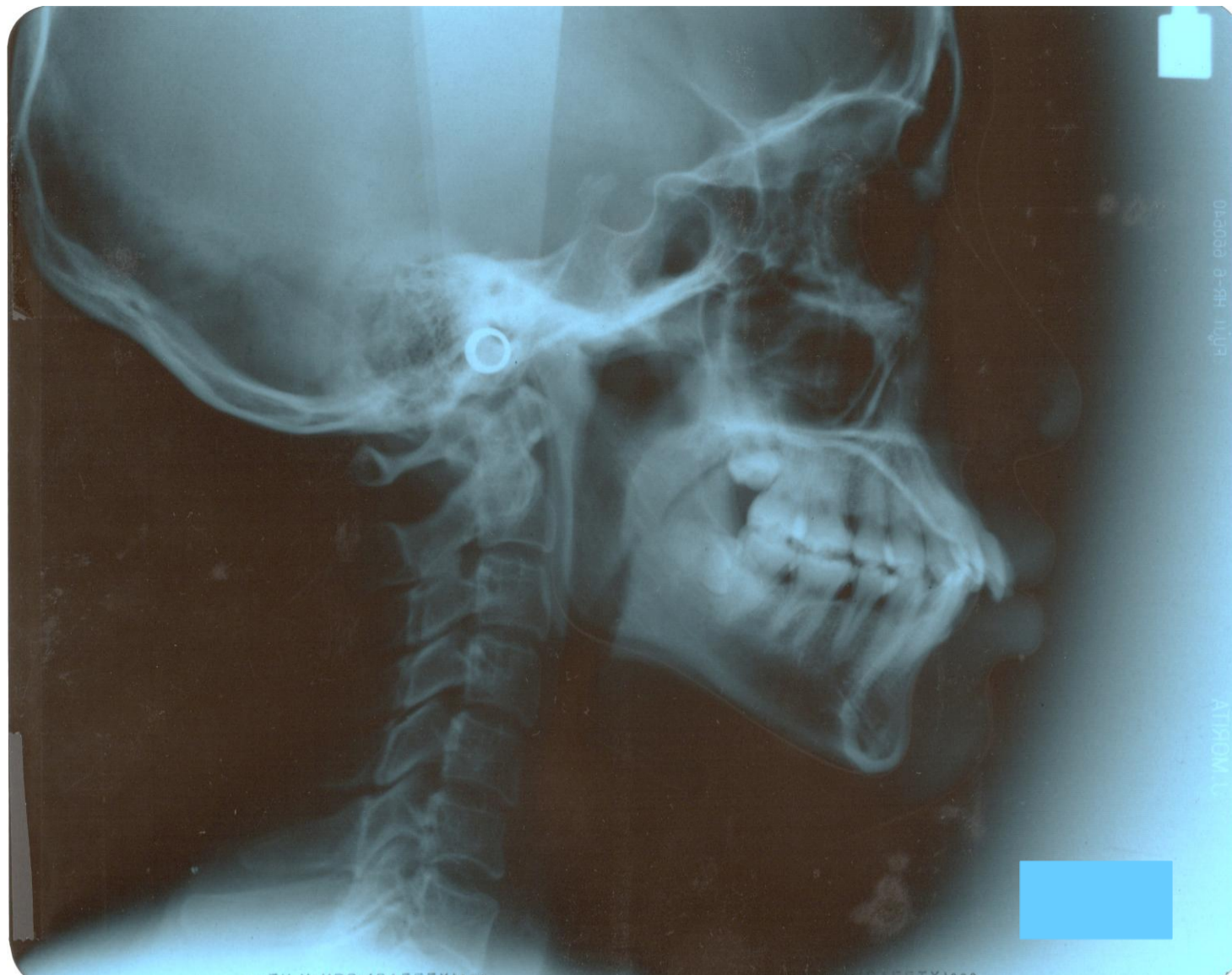初診時



治療終了時



初診時



治療終了時

