

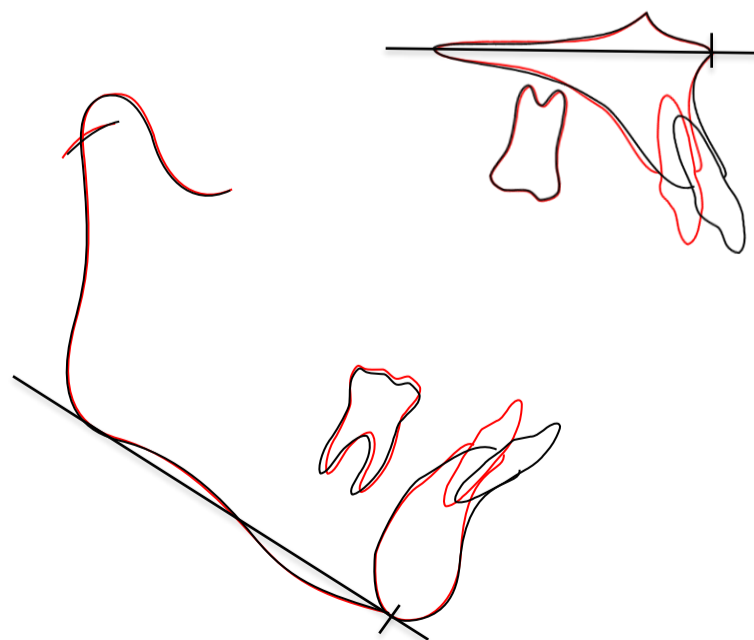
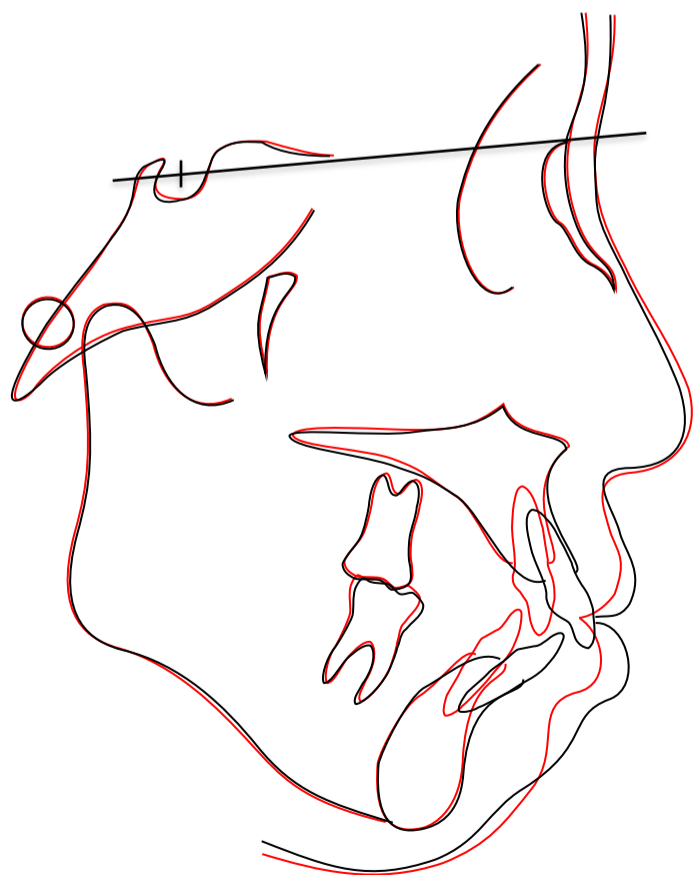
セファロ分析&診断・治療方針

ドクター名:


診断名:前歯部叢生を伴う上下顎前突

日付	2018.10.15	2022.05.07
	初診時	治療終了時
FMIA	36.5	54.0
FMA	33.0	33.0
IMPA	110.5	93.0
SNA	82.0	82.0
SNB	76.0	75.5
ANB	6.0	6.5
AO-BO	-0.5	+0.5
OCC-PLANE	18.0	17.5
Z-ANGLE	48.0	59.0
UPPER LIP	8.0	13.0
TOTAL CHIN	17.0	13.0
POST.FACIAL.HT	50.0	50.0
ANT.FACIAL.HT	69.5	69.5
FAC.HT.INDEX	0.72	0.72
FAC.HT.CHANGE		
MAND.CUSPID.WIDTH	22.0	28.0
MAND.MOLAR.WIDTH	48.5	48.5
NA to U1 (mm)	10.0 mm	2.5 mm
Na to U1 (°)	27.0	10.0
NB to L1 (mm)	12.0 mm	6.0 mm
NB to L1 (°)	44.5	25.0

初診時年齢・性別	19歳4か月・女性
主訴	口が閉じない歯が見える
アングル分類	右側: I 左側: I
Overbite	2.5ミリ
Overjet	3.0ミリ
上顎抜歯部位	84 48
下顎抜歯部位	84 48
加强固定	TAD
治療期間	36M
追加項目など 自由記載欄	上下Maximumにて治療。 コロナ期で一時石川県に帰 省し通院困難時期有り。



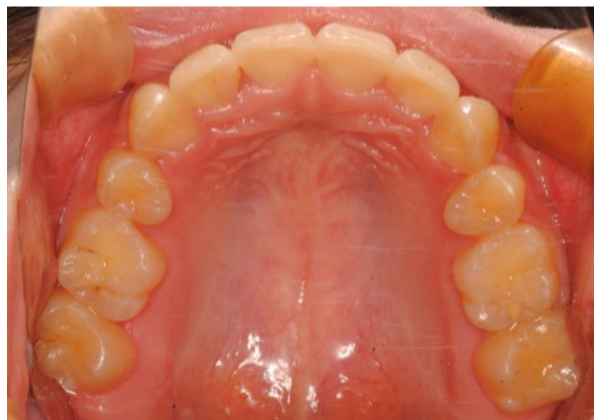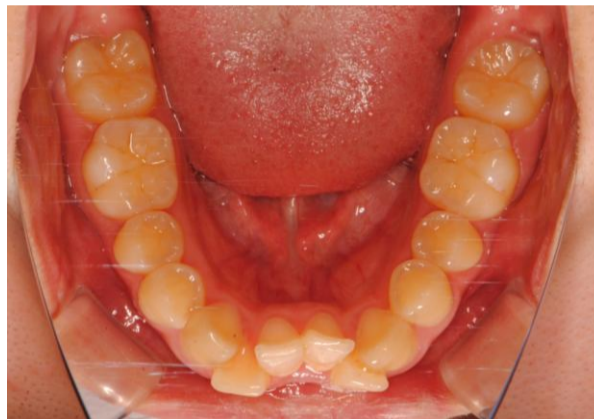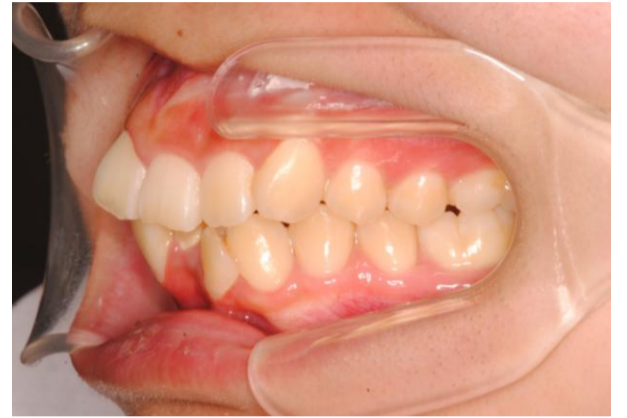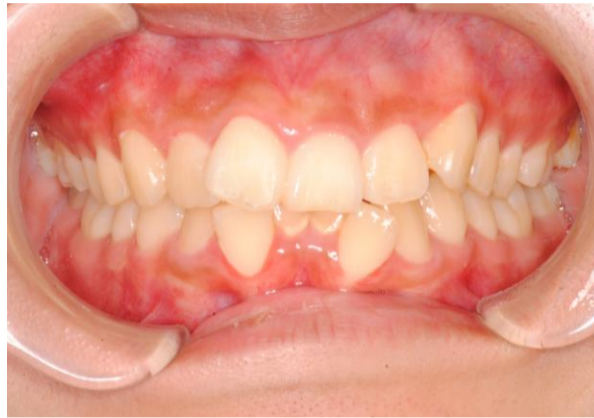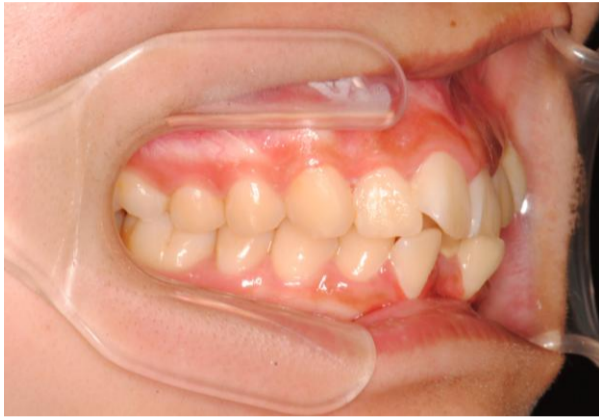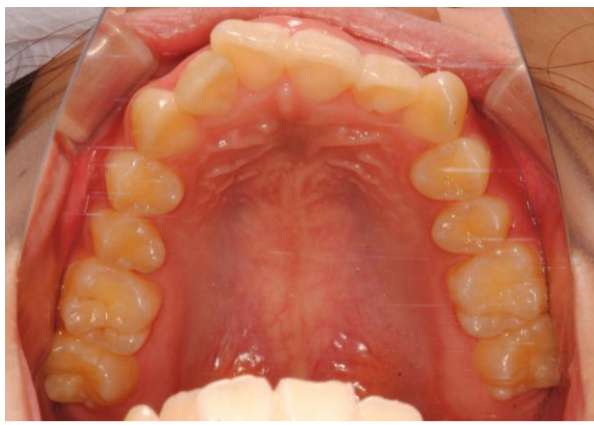
初診時
治療終了時



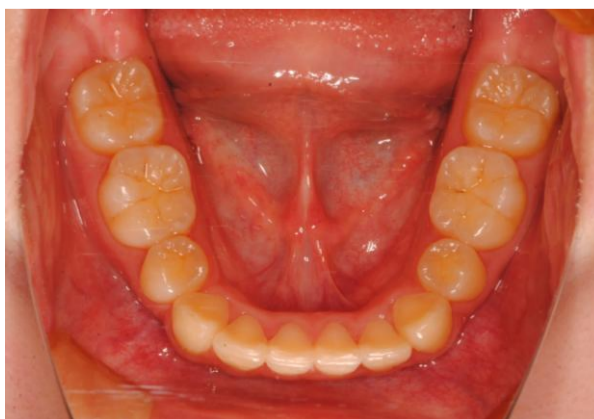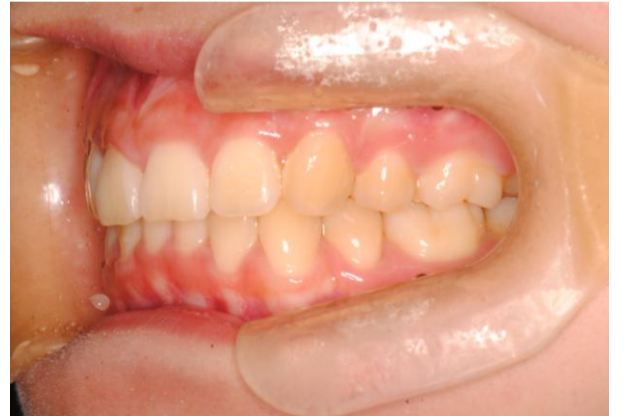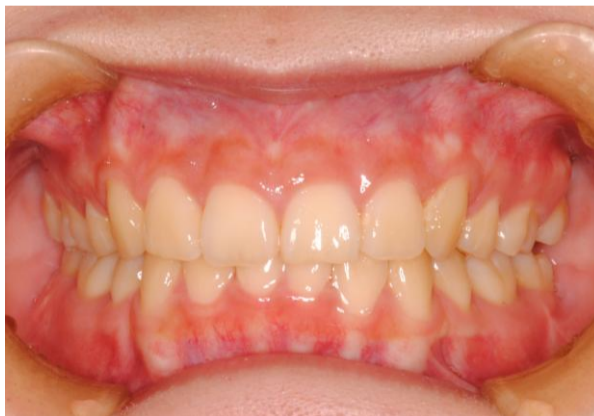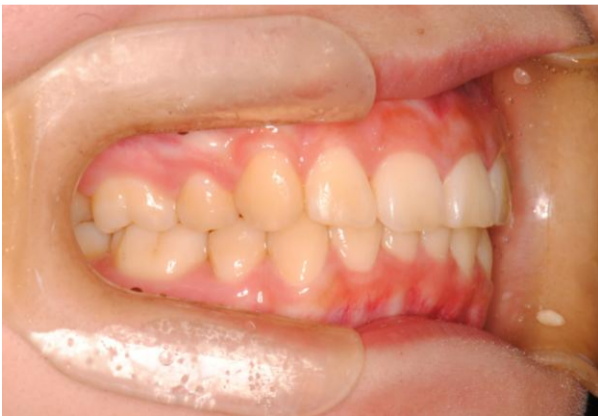重ね合わせ図

口腔内写真

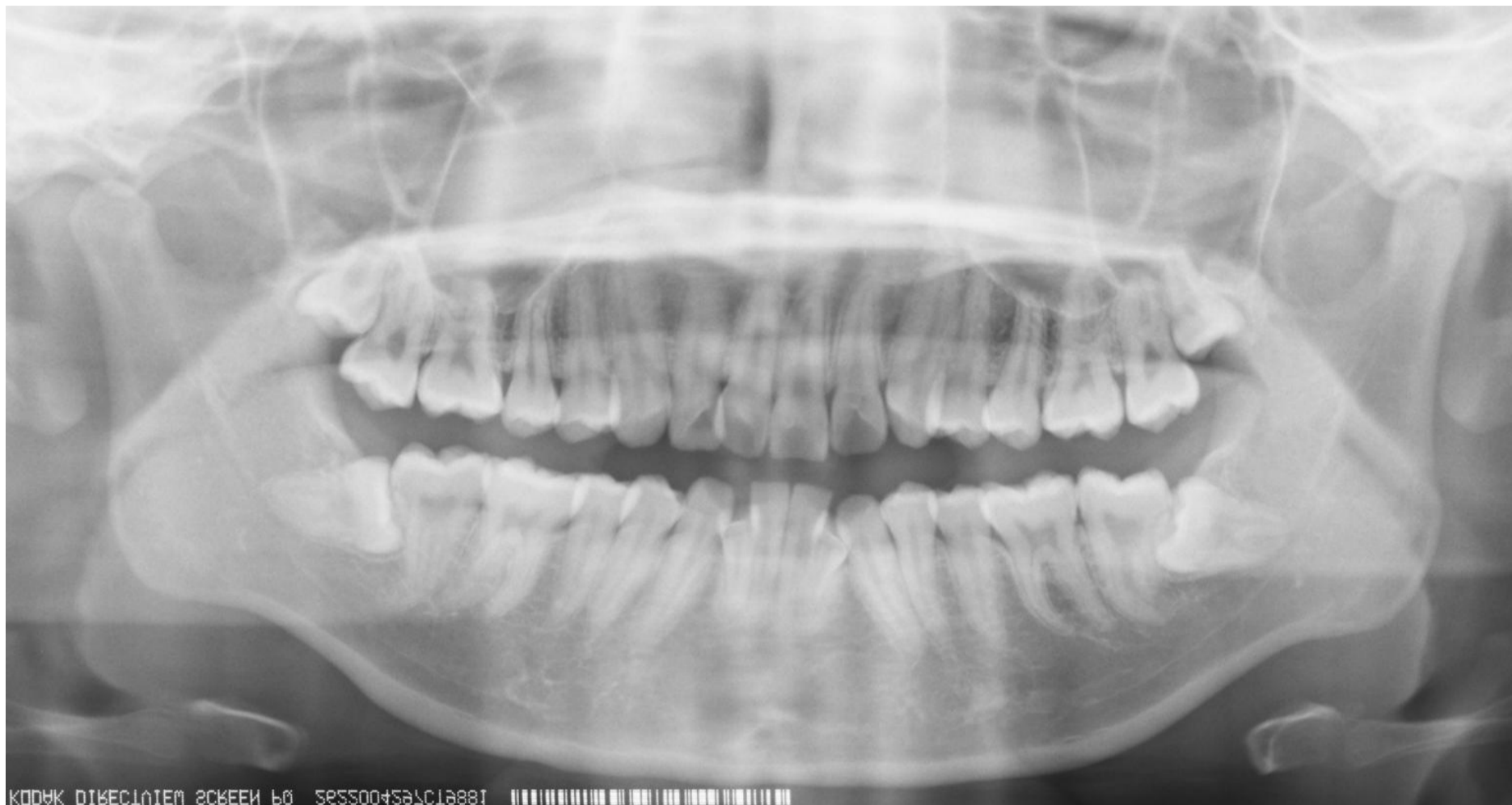初診時



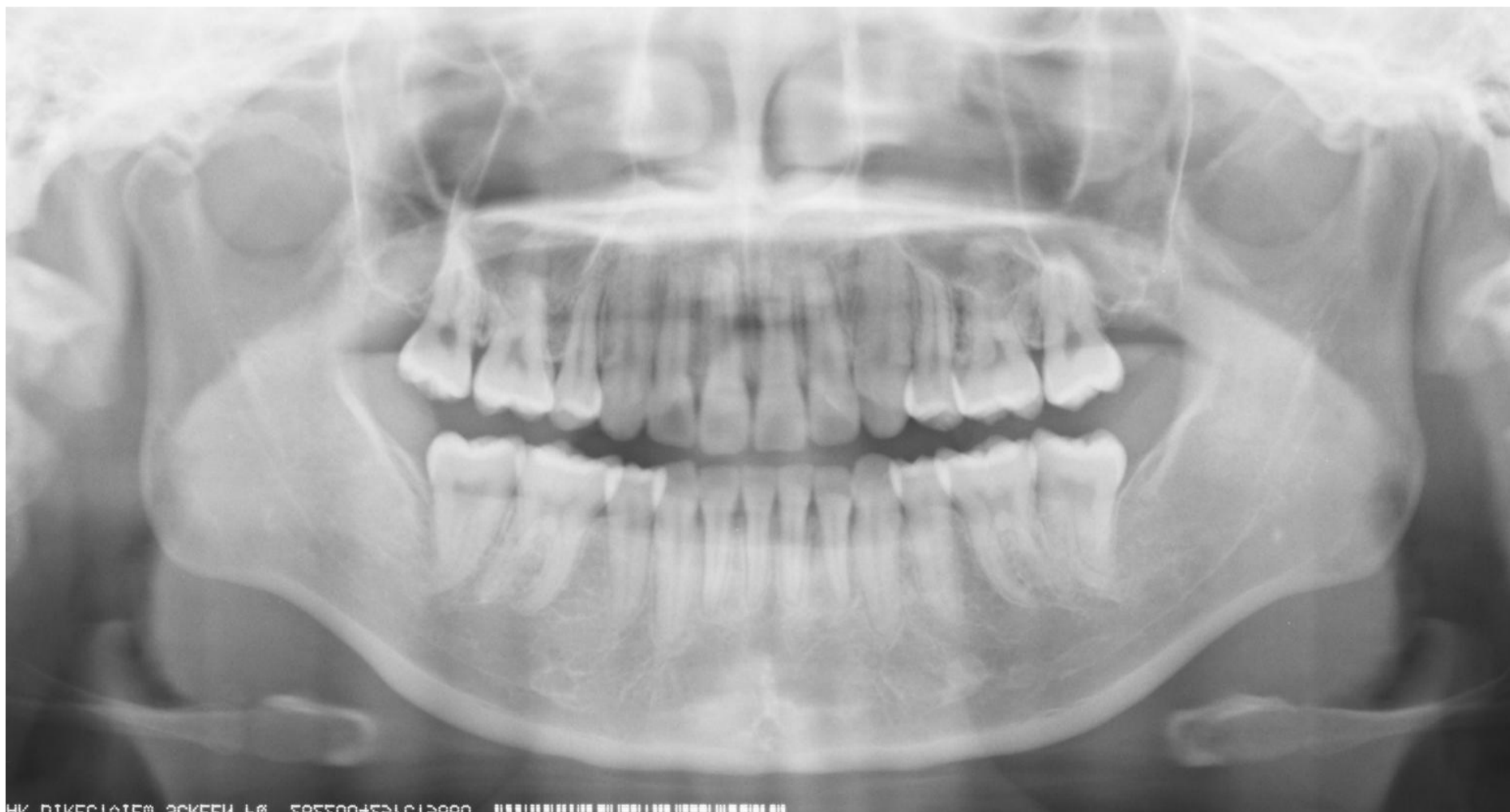治療終了時



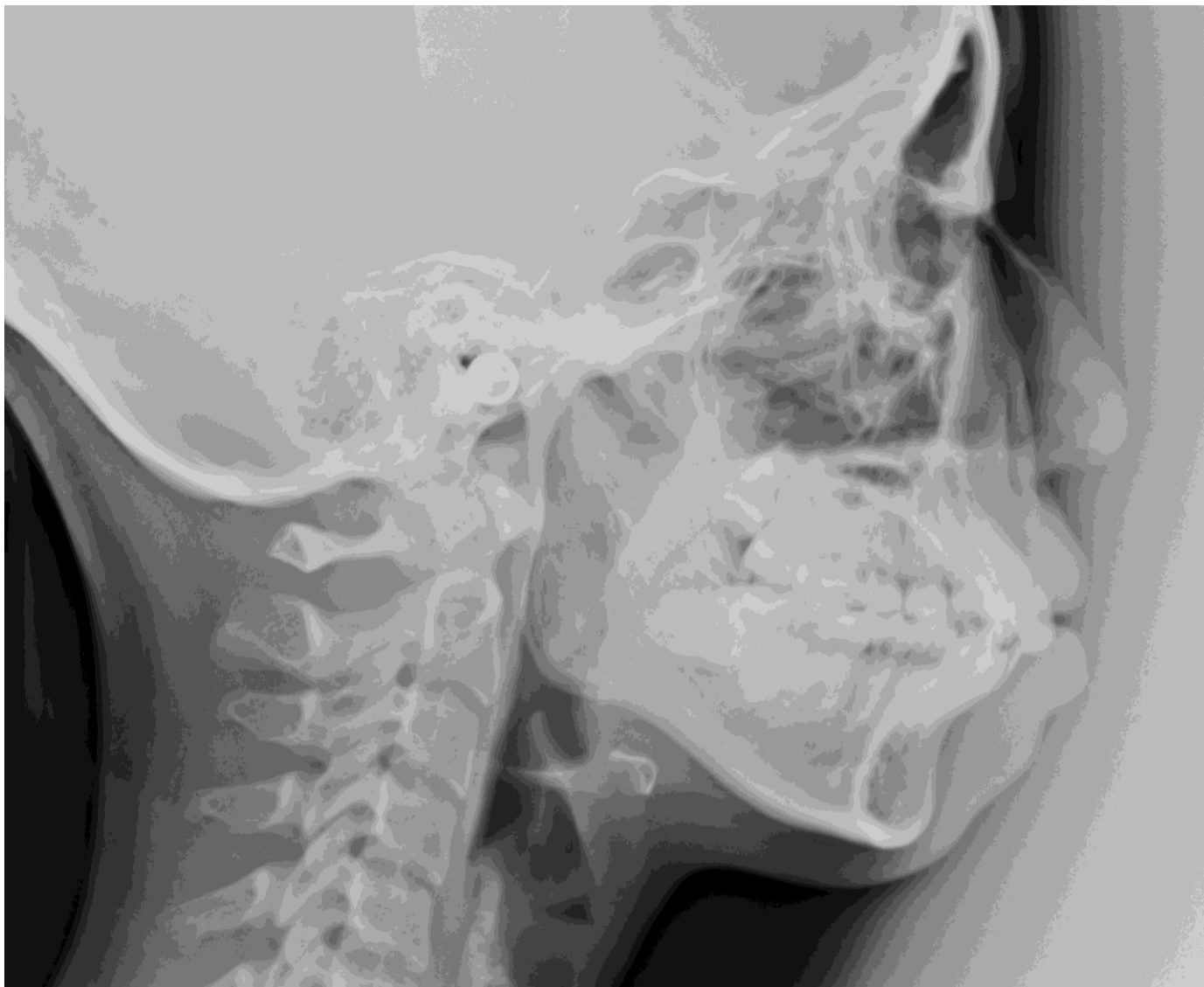初診時



治療終了時



初診時



治療終了時

