

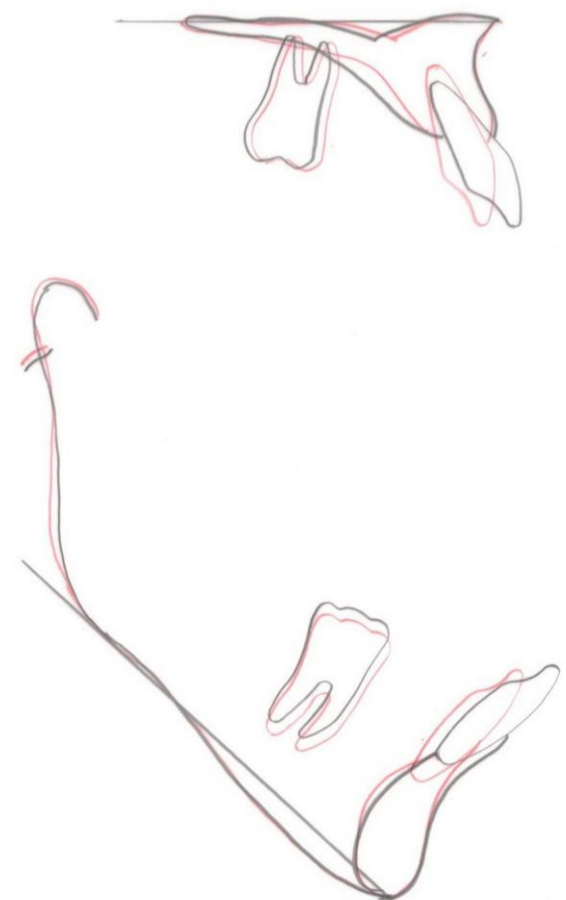
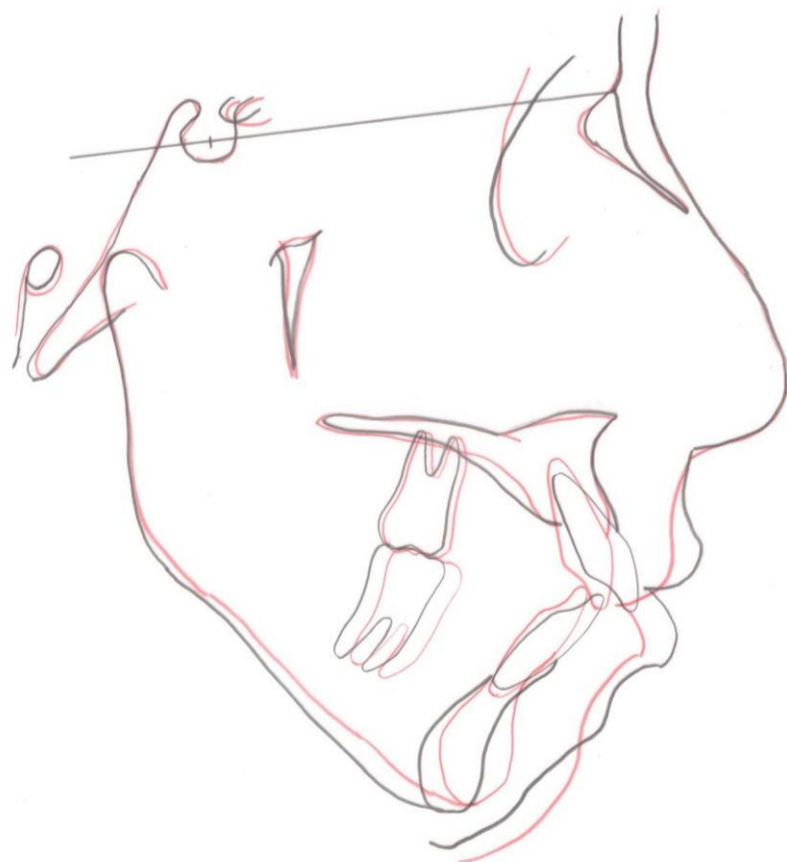セファロ分析&診断・治療方針

日付	2017.1.23	2020.9.29
	初診時	治療終了時
FMIA	43.5	51.5
FMA	38.5	37.5
IMPA	98.0	91.0
SNA	79.0	80.0
SNB	72.5	75.0
ANB	6.5	5.0
AO-BO	4.5	2.0
OCC-PLANE	12.0	12.0
Z-ANGLE	46.5	63.0
UPPER LIP	11.0	10.0
TOTAL CHIN	13.0	11.0
POST.FACIAL.HT	36.0	34.0
ANT.FACIAL.HT	63.0	62.0
FAC.HT.INDEX	0.57	0.55
FAC.HT.CHANGE		-2.0/-1.0
MAND.CUSPID.WIDTH	25.0	30.0
MAND.MOLAR.WIDTH	52.0	51.0
NA to U1	9.0	4.5
NB to L1	12.0	11.0


ドクター名:

診断名: アンクル I 級叢生症例

初診時年齢・性別	24y2M・男性
主訴	叢生・口元の突出
アンクル分類	右側: I 左側: I
Overbite	2.5 ミリ
Overjet	4.0 ミリ
上顎抜歯部位	右5 左5
下顎抜歯部位	右4 左4
加强固定	上顎口蓋TAD
治療期間	39M
追加項目など 自由記載欄	右上5番失活歯 ➡上顎左右5番抜歯



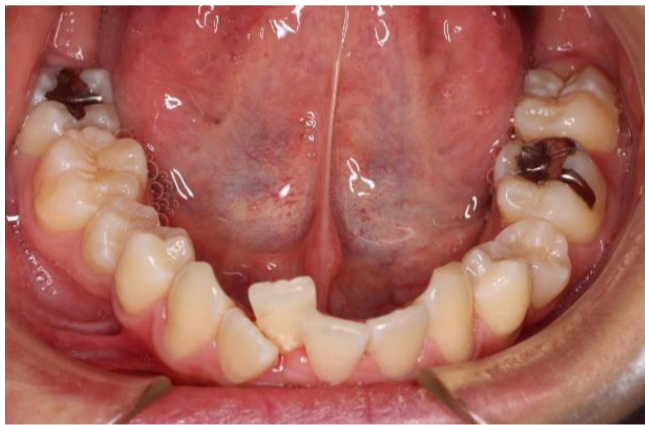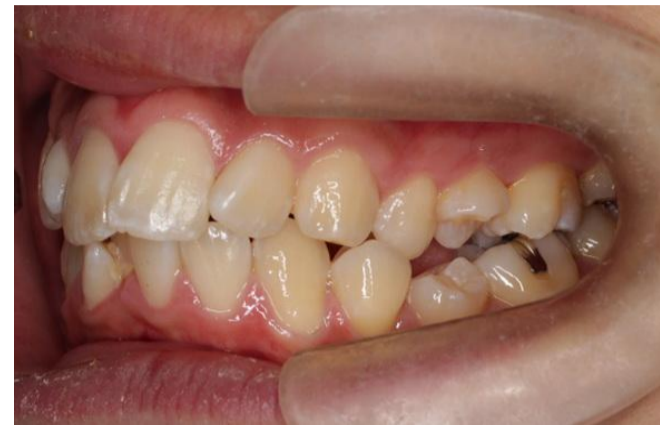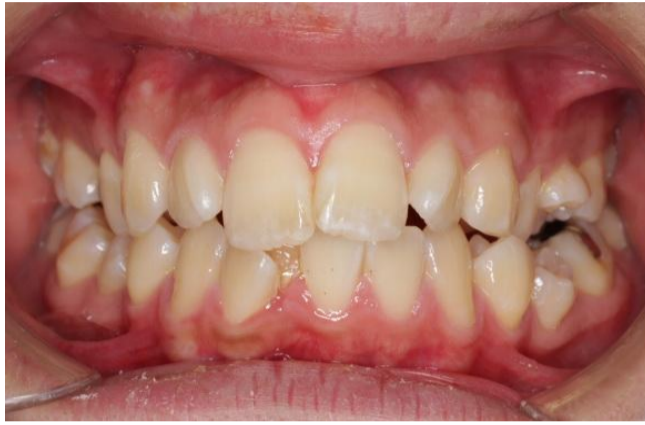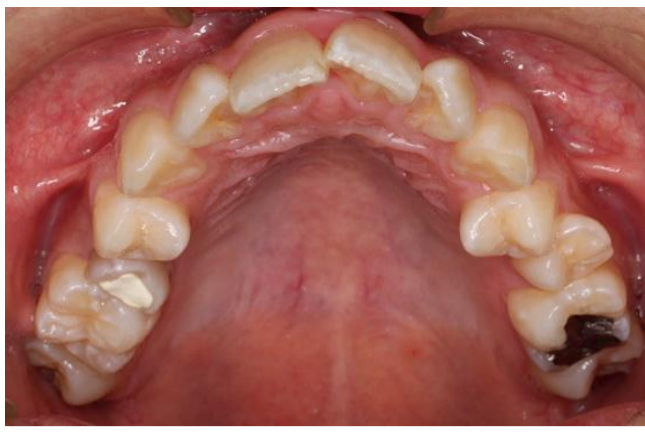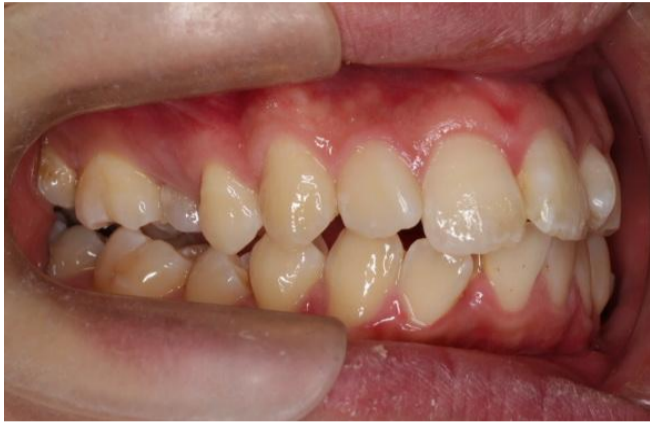初診時
治療終了時



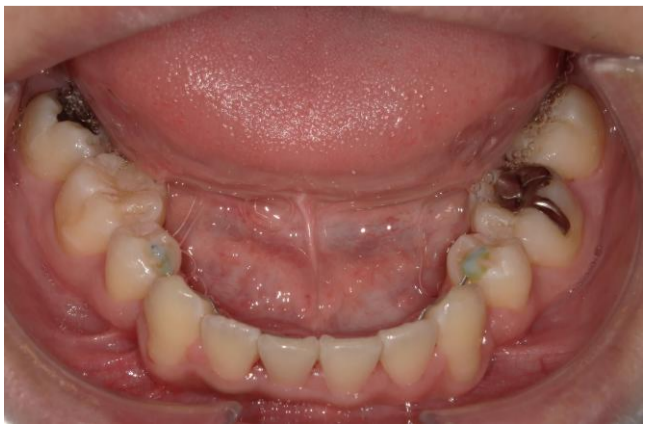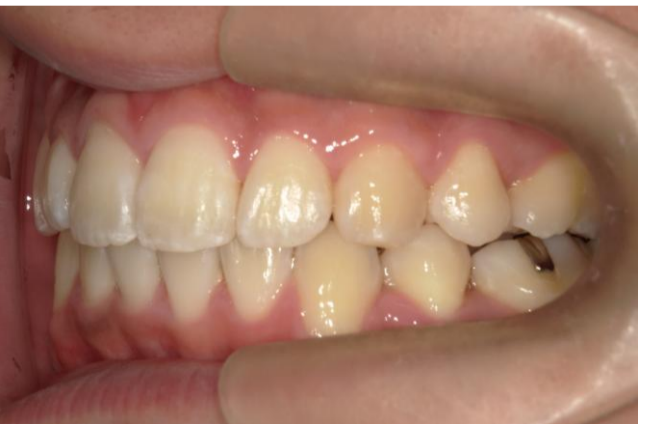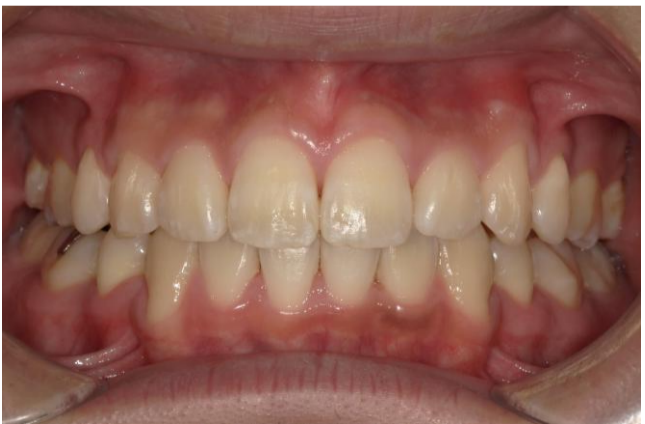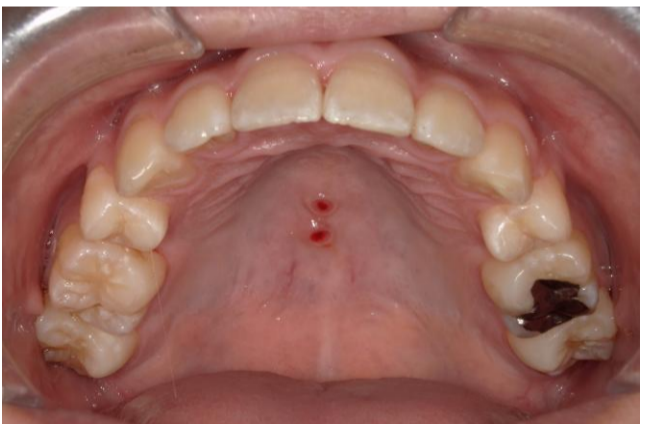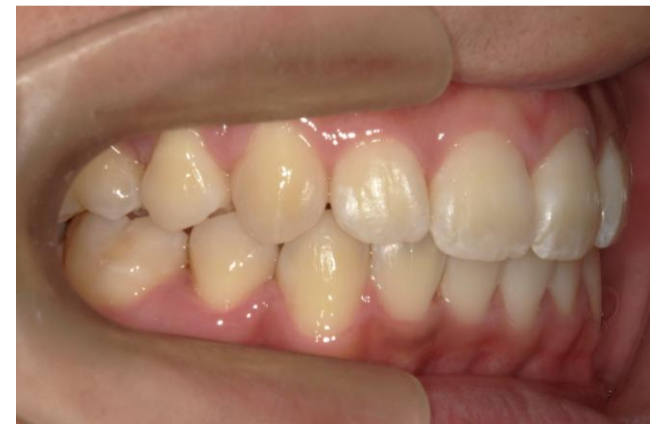重ね合わせ図

口腔内写真

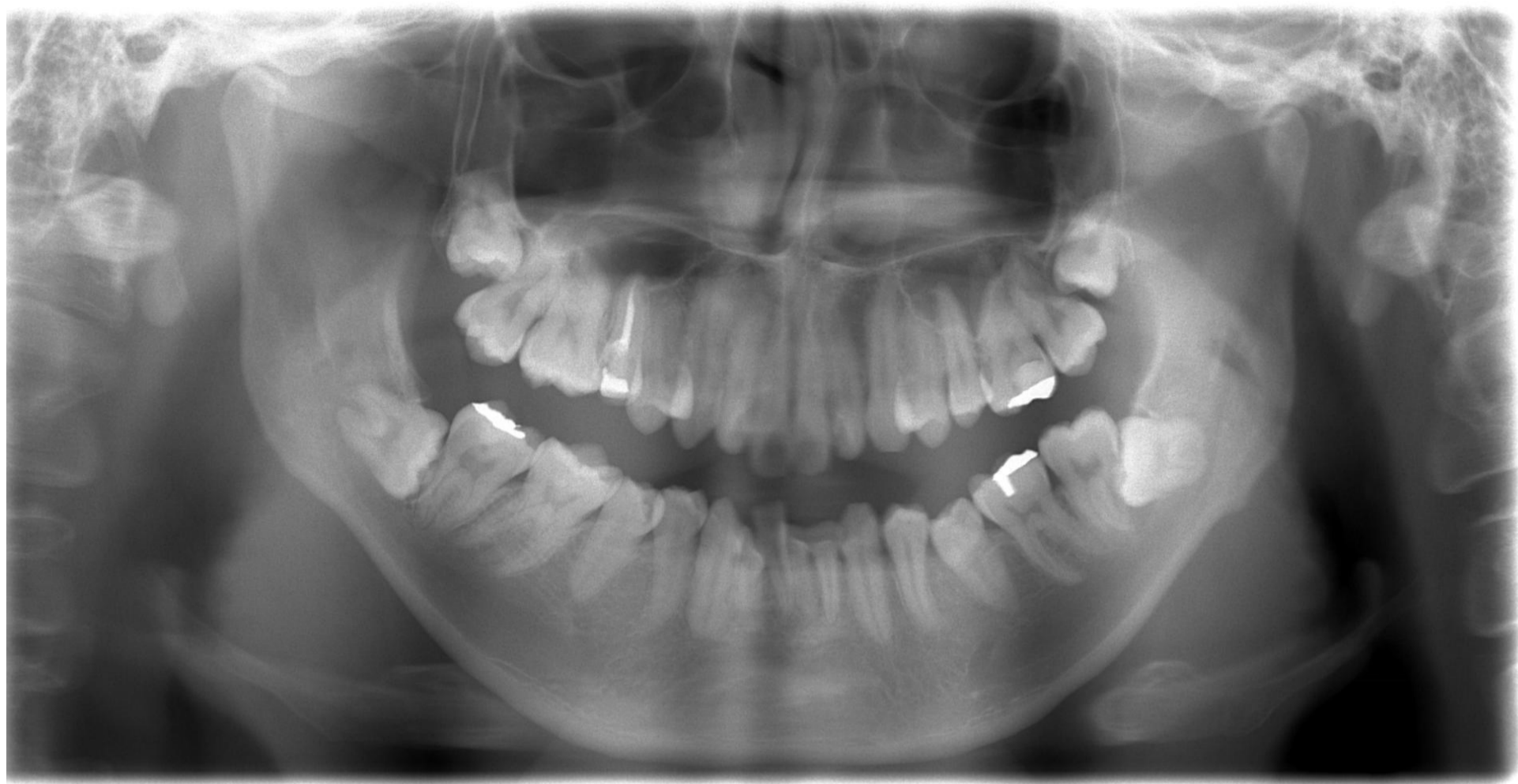初診時



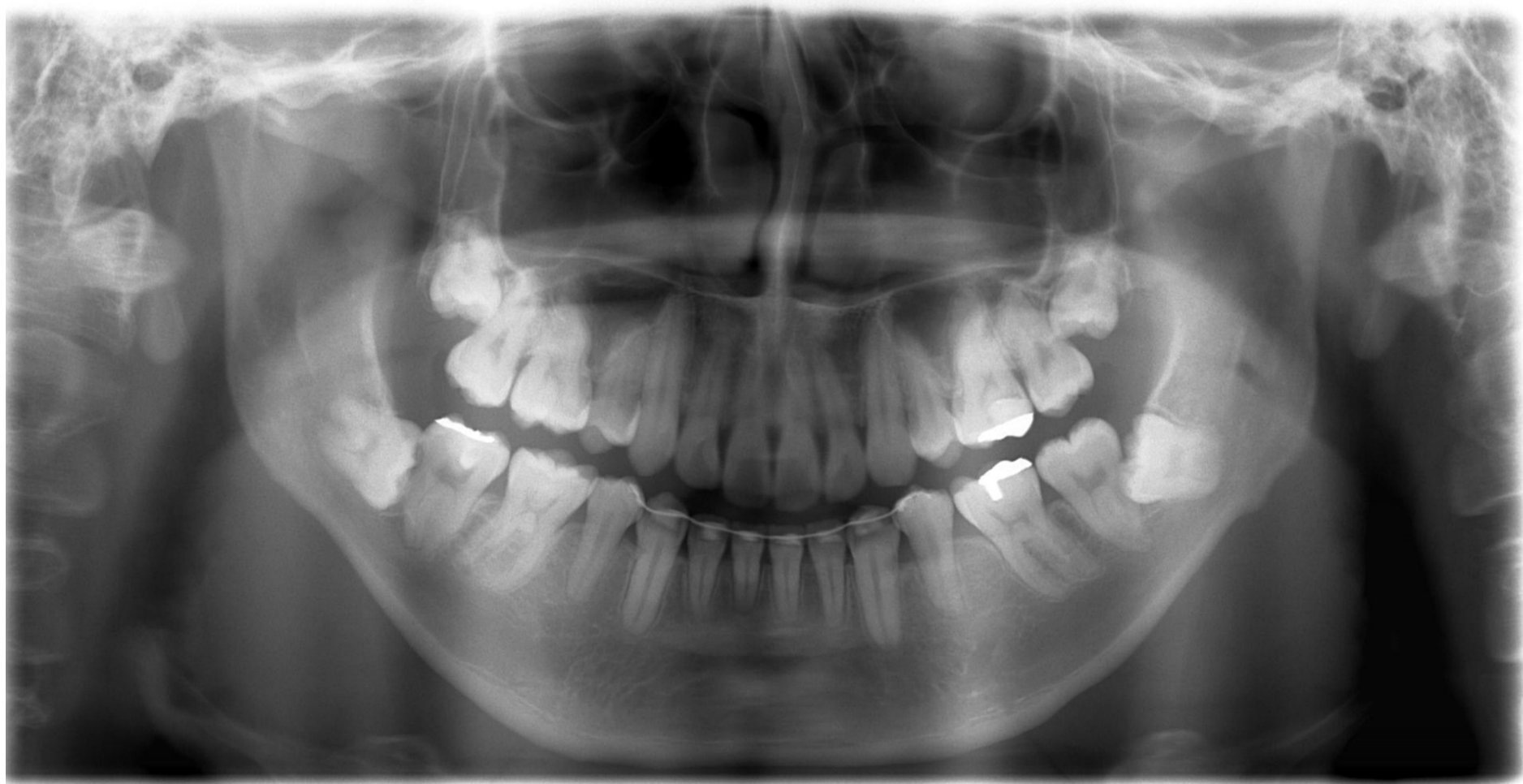治療終了時



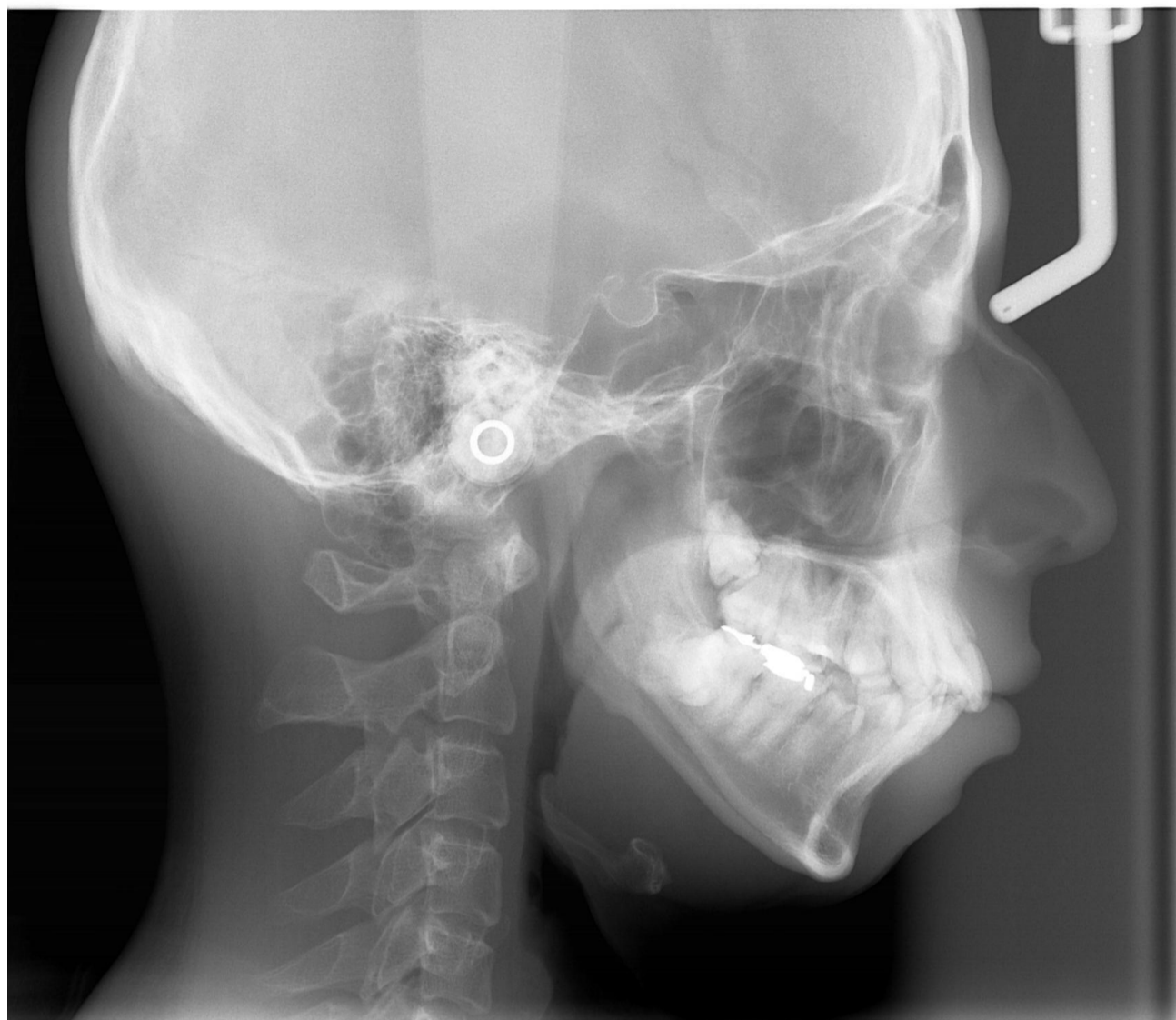初診時



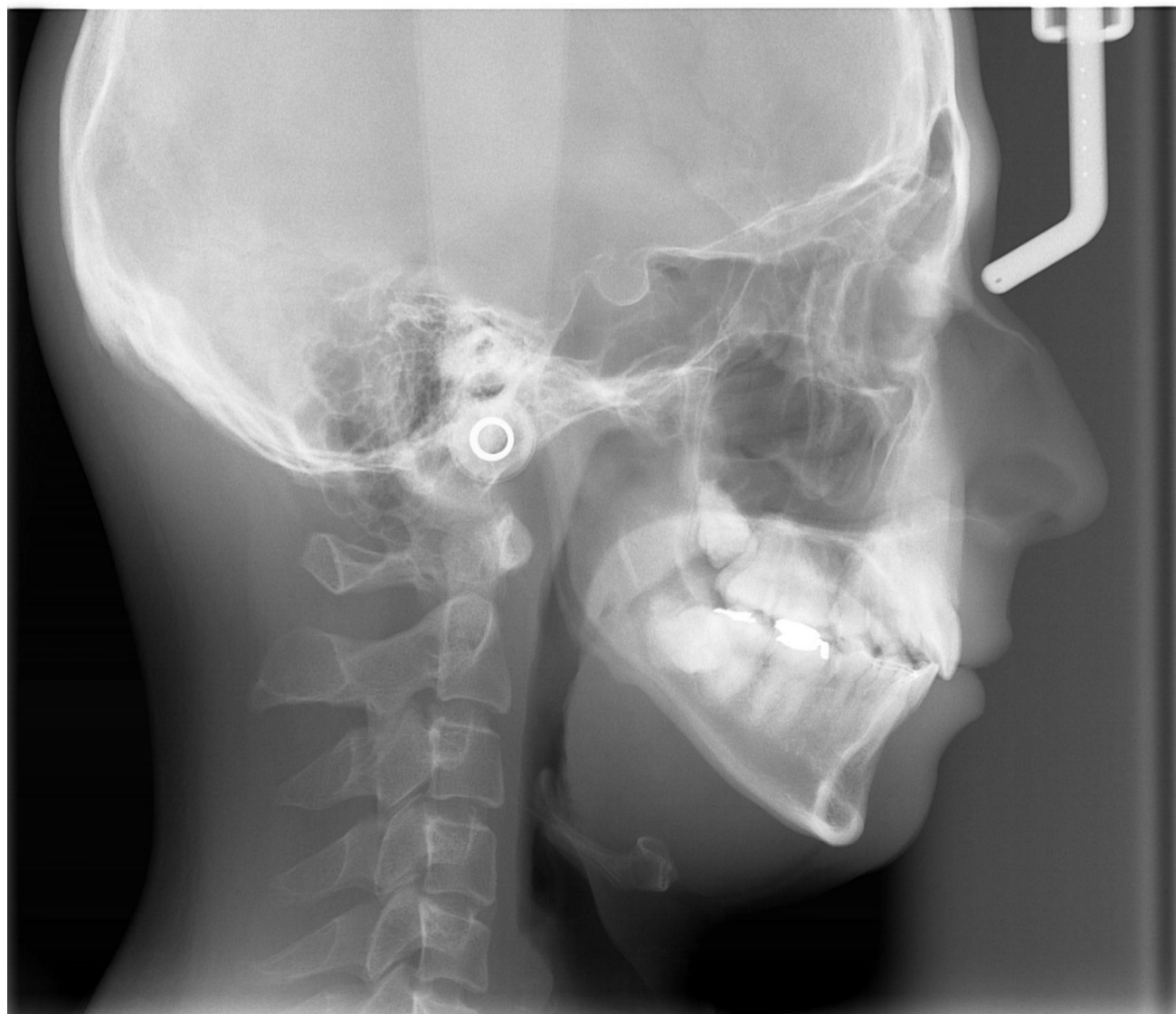治療終了時



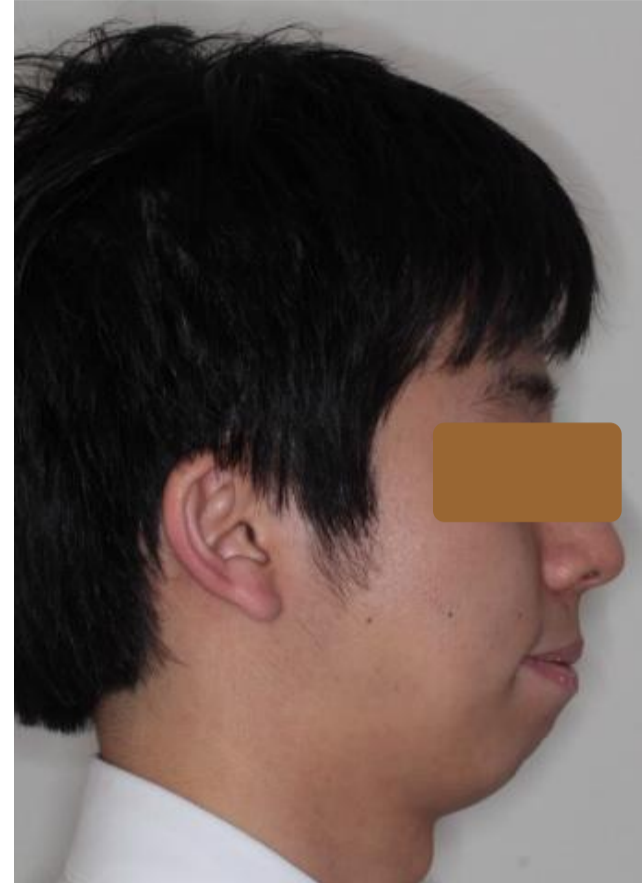

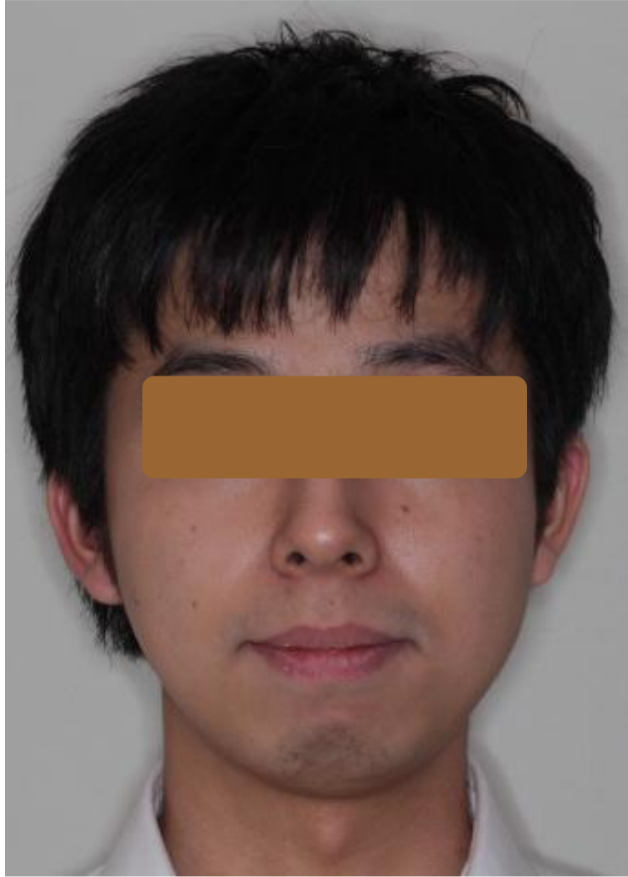
初診時



治療終了時



初診時



治療終了時

