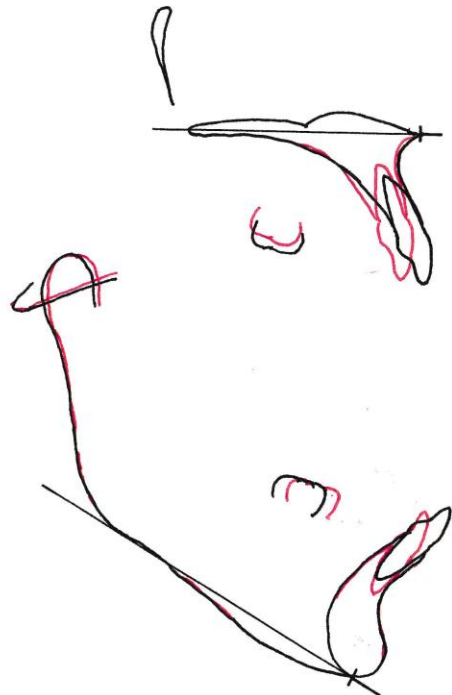
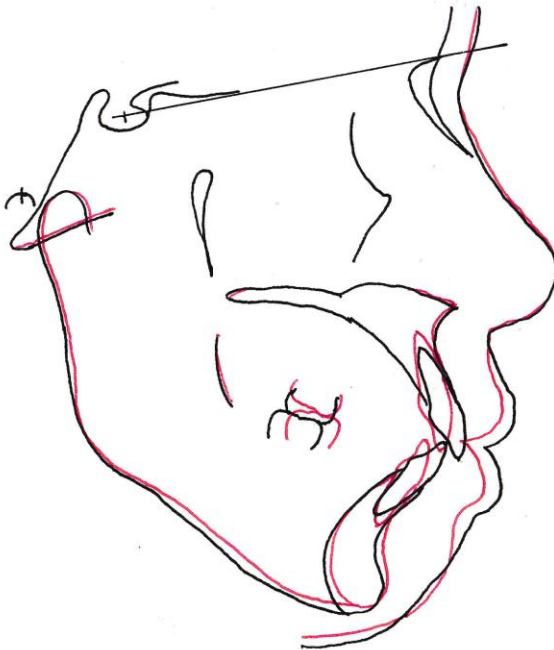


日付	2016/4/15	2019/10/7
	初診時	治療終了時
FMIA	46	58.5
FMA	31	30
IMPA	103	91.5
SNA	79	78.5
SNB	72	73
ANB	7	5.5
AO-BO	3	-1.5
OCC PLANE	12	14.5
Z ANGLE	51.5	65.5
UPPER LIP	11	11
TOTAL CHIN	10	15
POST. FACIAL HT.	46	47
ANT. FACIAL HT.	68	67
FAC. HT. INDEX	0.68	0.7
FAC. HT. CHANGE		-1 / 1
MAND. CUSPID WIDTH	22.5	24.5
MAND. MOLAR WIDTH	47.5	48
NA to UI (mm)	6mm	1.5mm
NA to UI (°)	20	13
NB to L1 (mm)	12.5mm	6mm
NB to L1 (°)	37	24.5

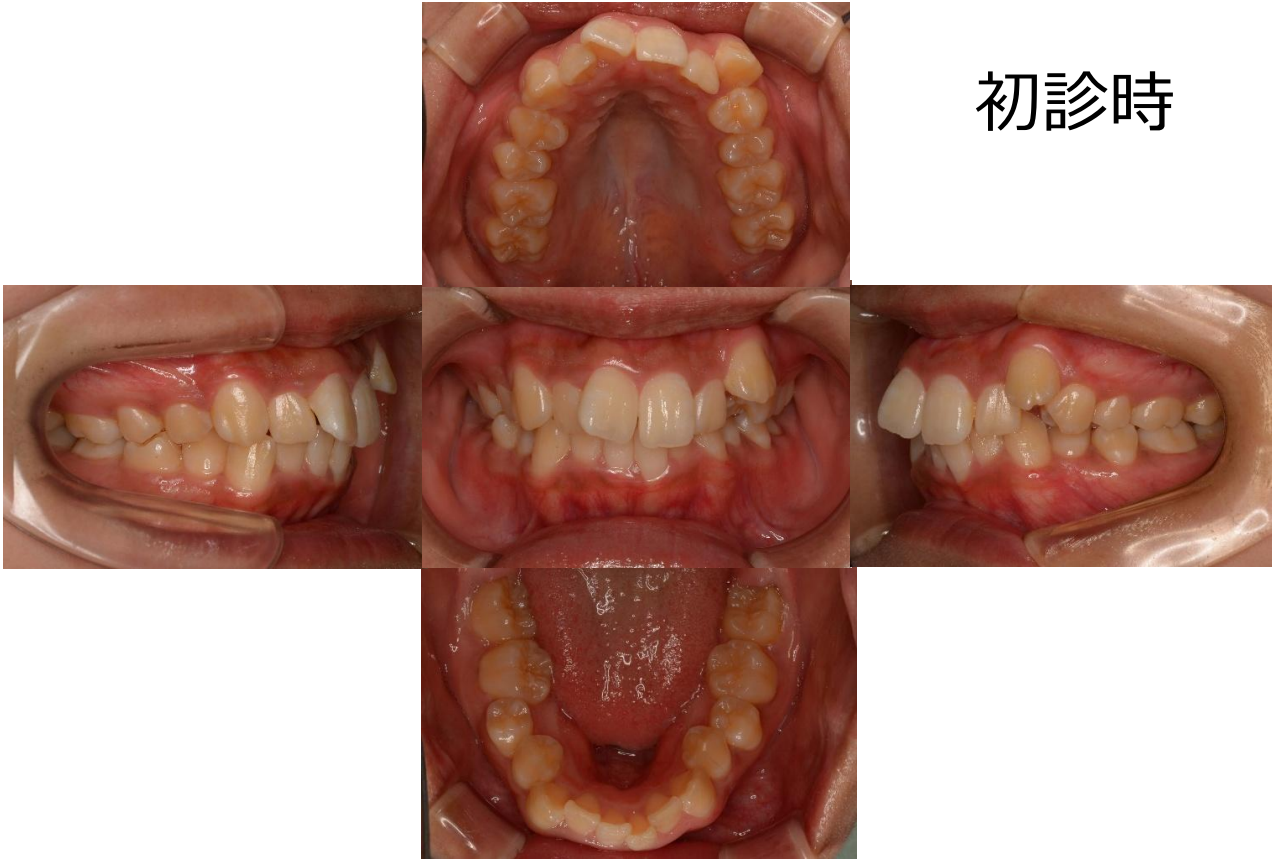
術者 :	
診断 : アンクルⅡ級, 叢生, Skeletal 2	
初診時年齢・性別	18歳6か月 女性
主訴	叢生
アンクル分類	右側:Ⅱ 左側:Ⅱ
Overbite	4mm
Overjet	6mm
上顎抜歯部位	右4,8 左4,8
下顎抜歯部位	右4,8 左4,8
加强固定	上顎,下顎 HPJH
治療期間	38か月
備考	MBSに先立ち上顎急速 拡大装置使用



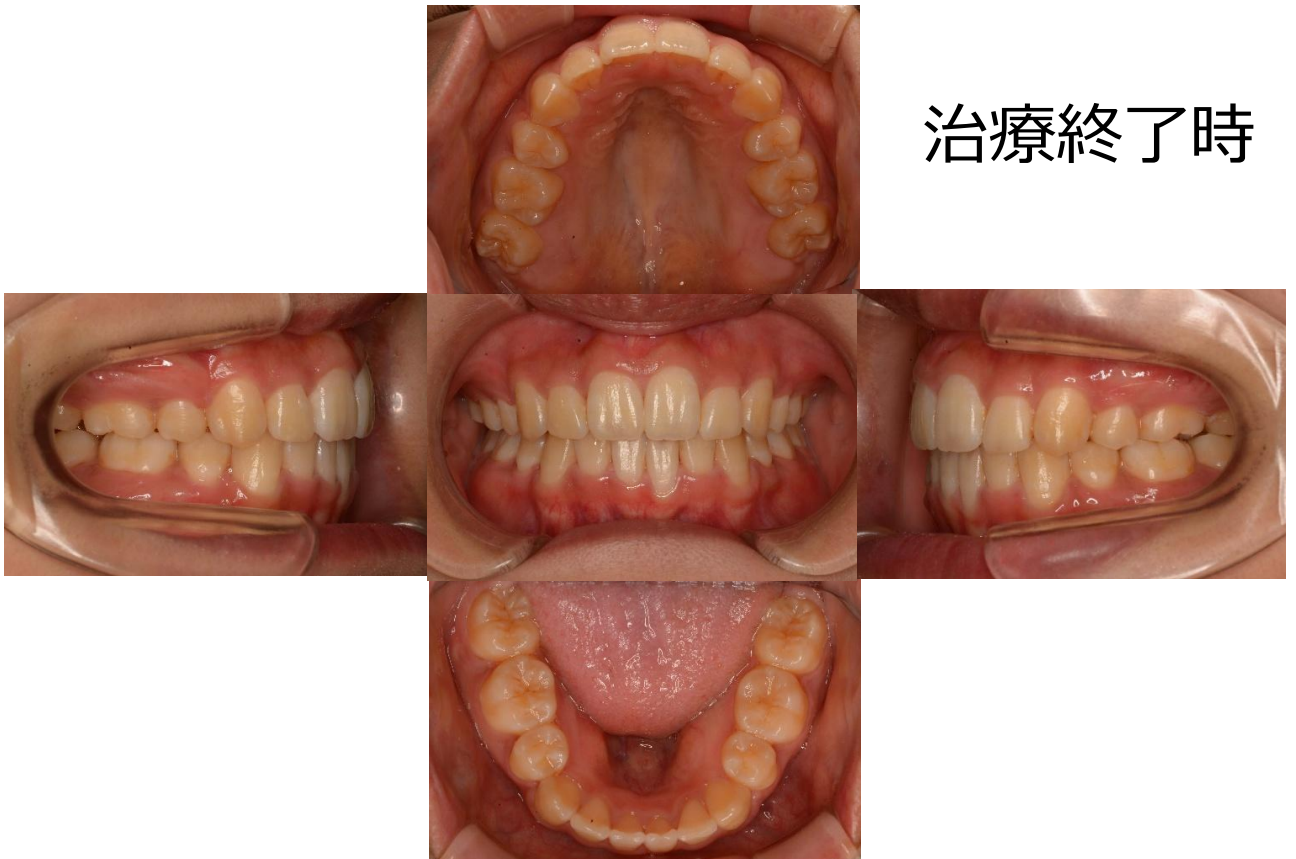初診時 ————  
治療終了時 ————

重ね合わせ図

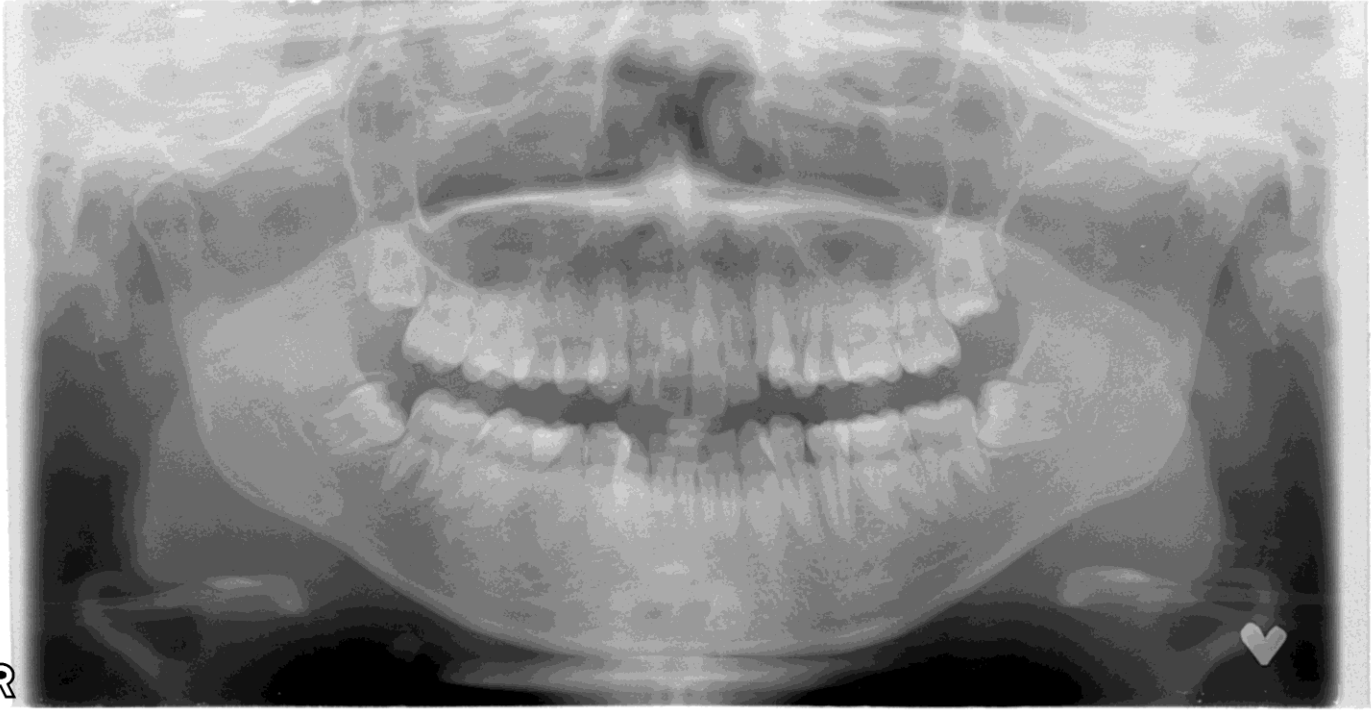初診時



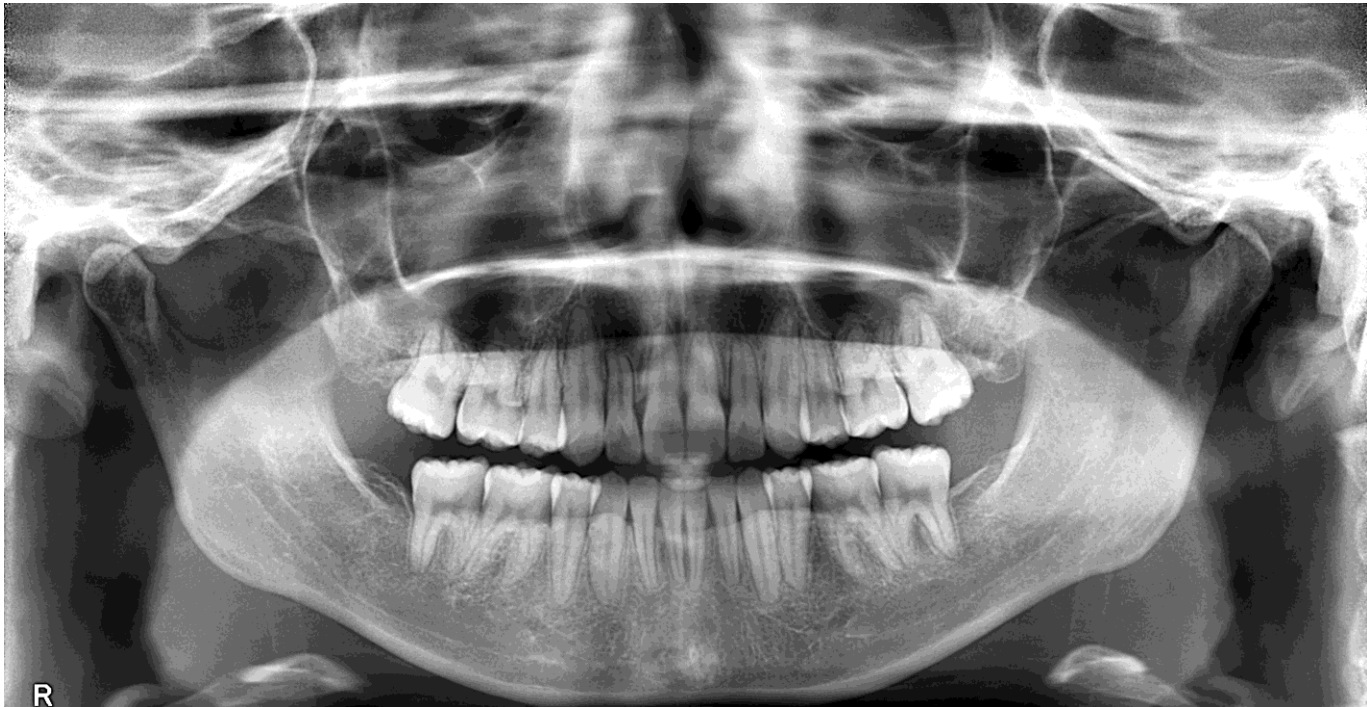治療終了時



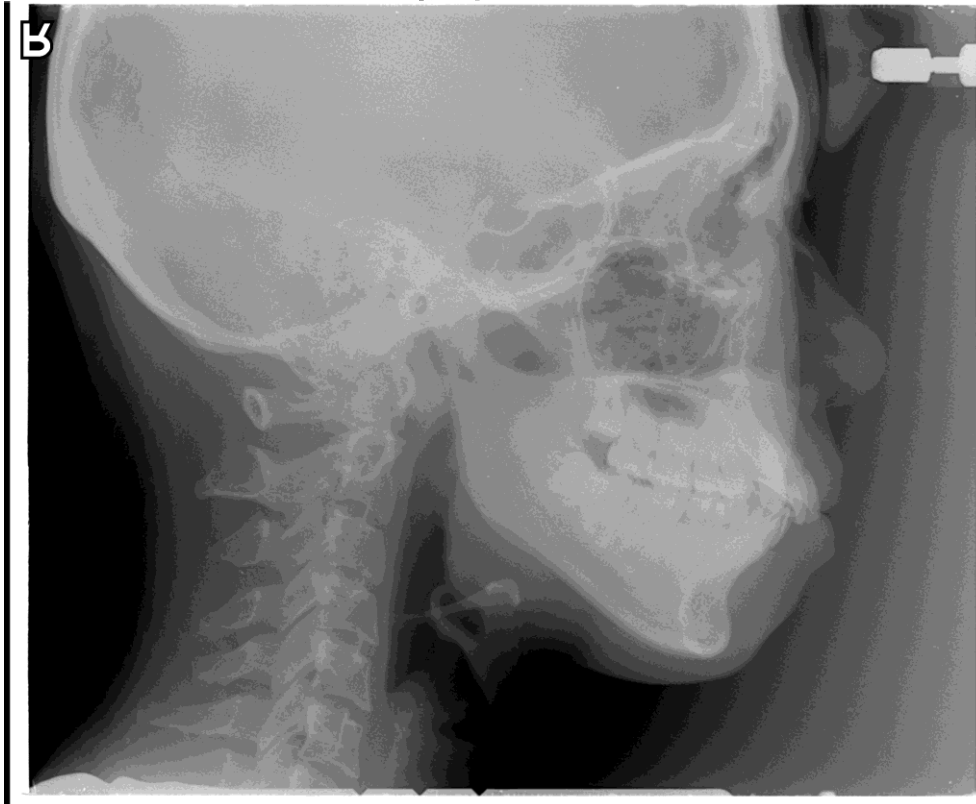
初診時



治療終了時



初診時



治療終了時

