

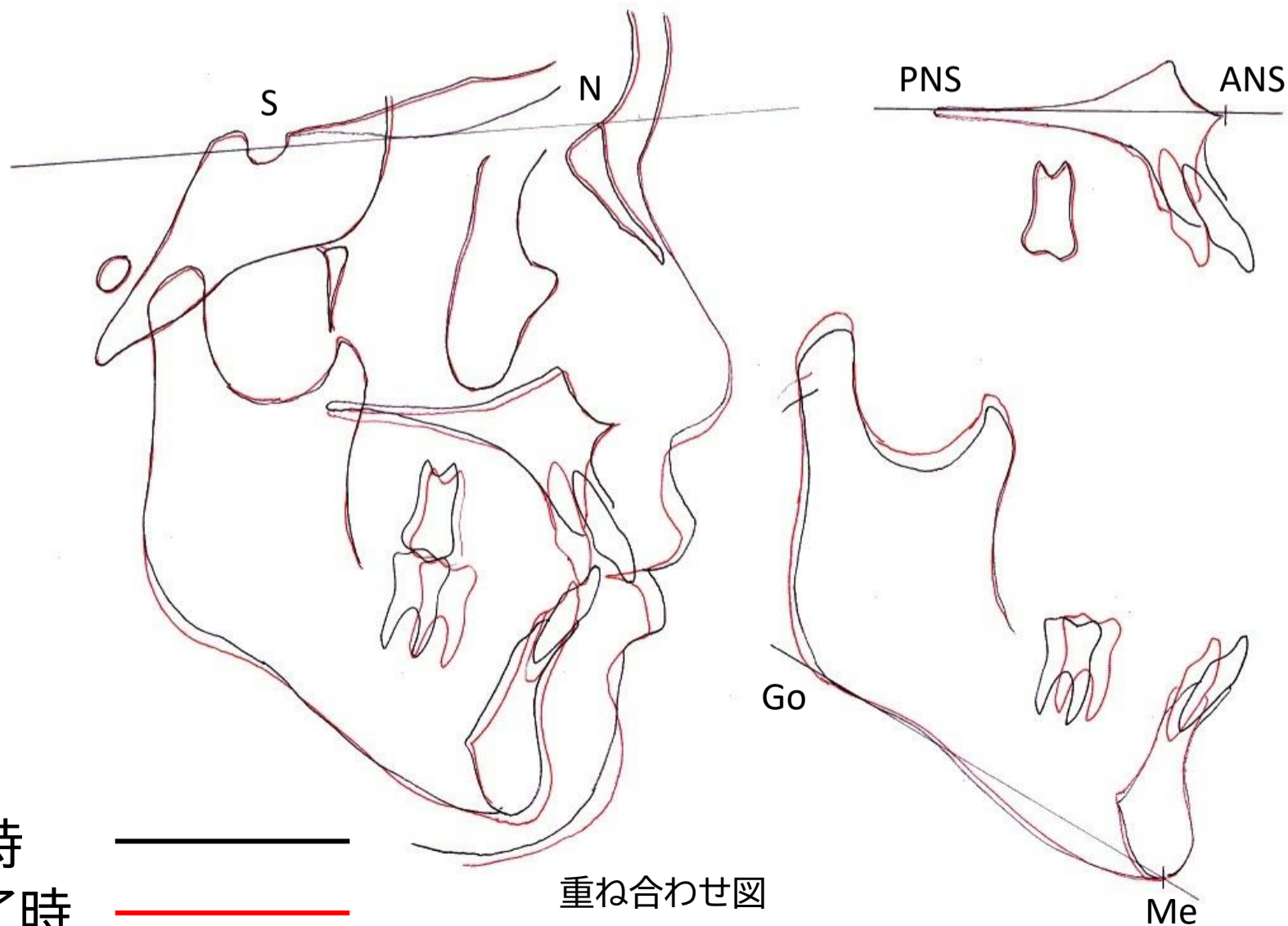
セファロ分析&診断・治療方針

日付	2018/12/28	2022/1/21
	初診時	治療終了時
FMIA	54.0	68.0
FMA	29.0	28.0
IMPA	97.0	84.0
SNA	84.0	83.5
SNB	79.5	80.0
ANB	4.5	3.5
AO-BO	4.2 mm	-0.5 mm
OCC PLANE	10.0	11.5
Z ANGLE	68.5	76.5
UPPER LIP	14.0 mm	17.5 mm
TOTAL CHIN	9.0 mm	10.0 mm
POST. FACIAL HT.	55.0 mm	57.0 mm
ANT. FACIAL HT.	81.5 mm	82.5 mm
FAC. HT. INDEX	0.67	0.69
FAC. HT. CHANGE	XXXX	## / -1.0
MAND. CUSPID WIDTH	29.5 mm	28.5 mm
MAND. MOLAR WIDTH	42.3 mm	39.3 mm

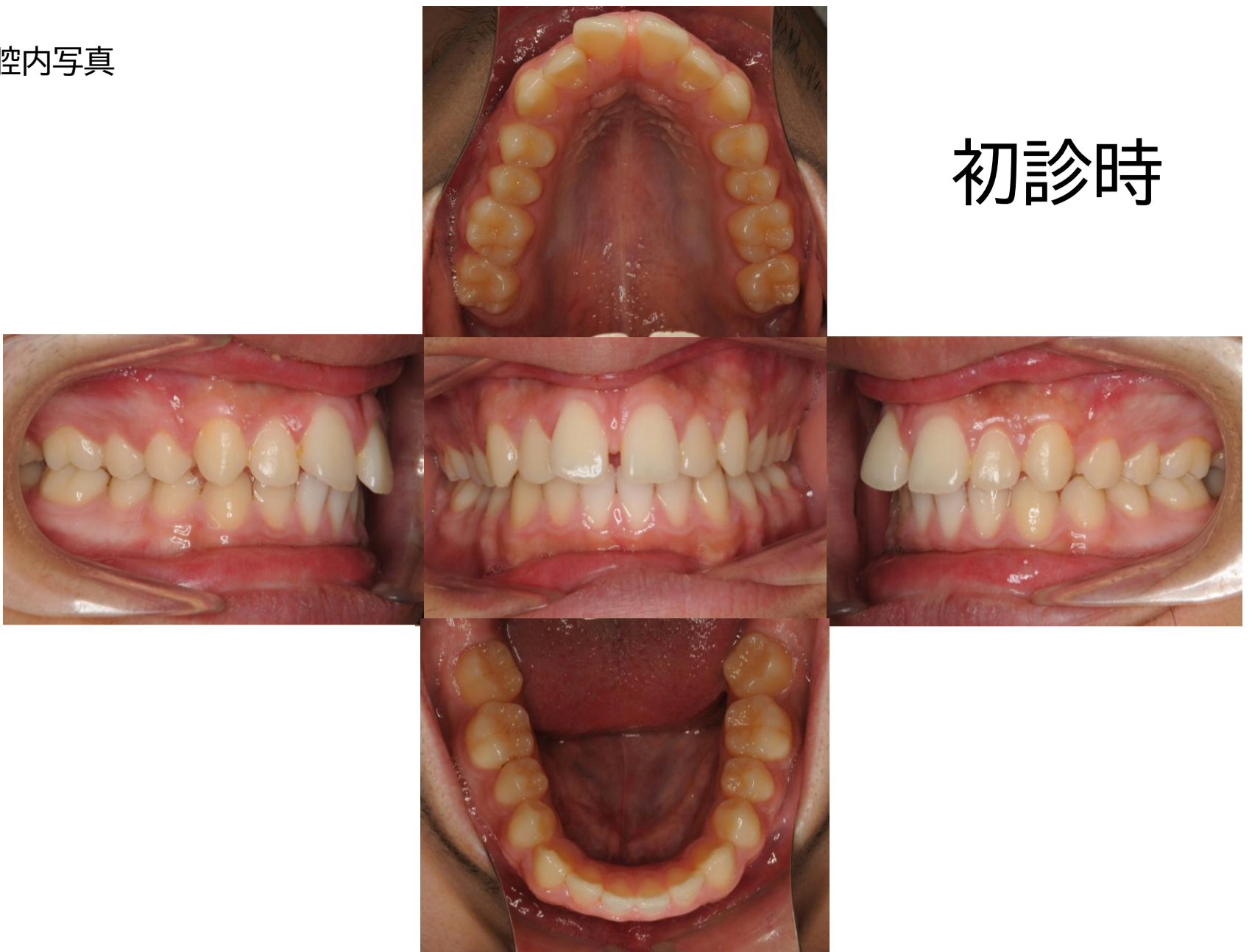NA to U1 (mm)	9.0 mm	2.5mm
NA to U1 (°)	29.5	17.0
NB to L1 (mm)	10.0 mm	4.0mm
NB to L1 (°)	30.0	17.0

ドクター名:
 診断名: 上顎前歯の唇側傾斜と口唇閉鎖不全を伴うアングルII級1類症例

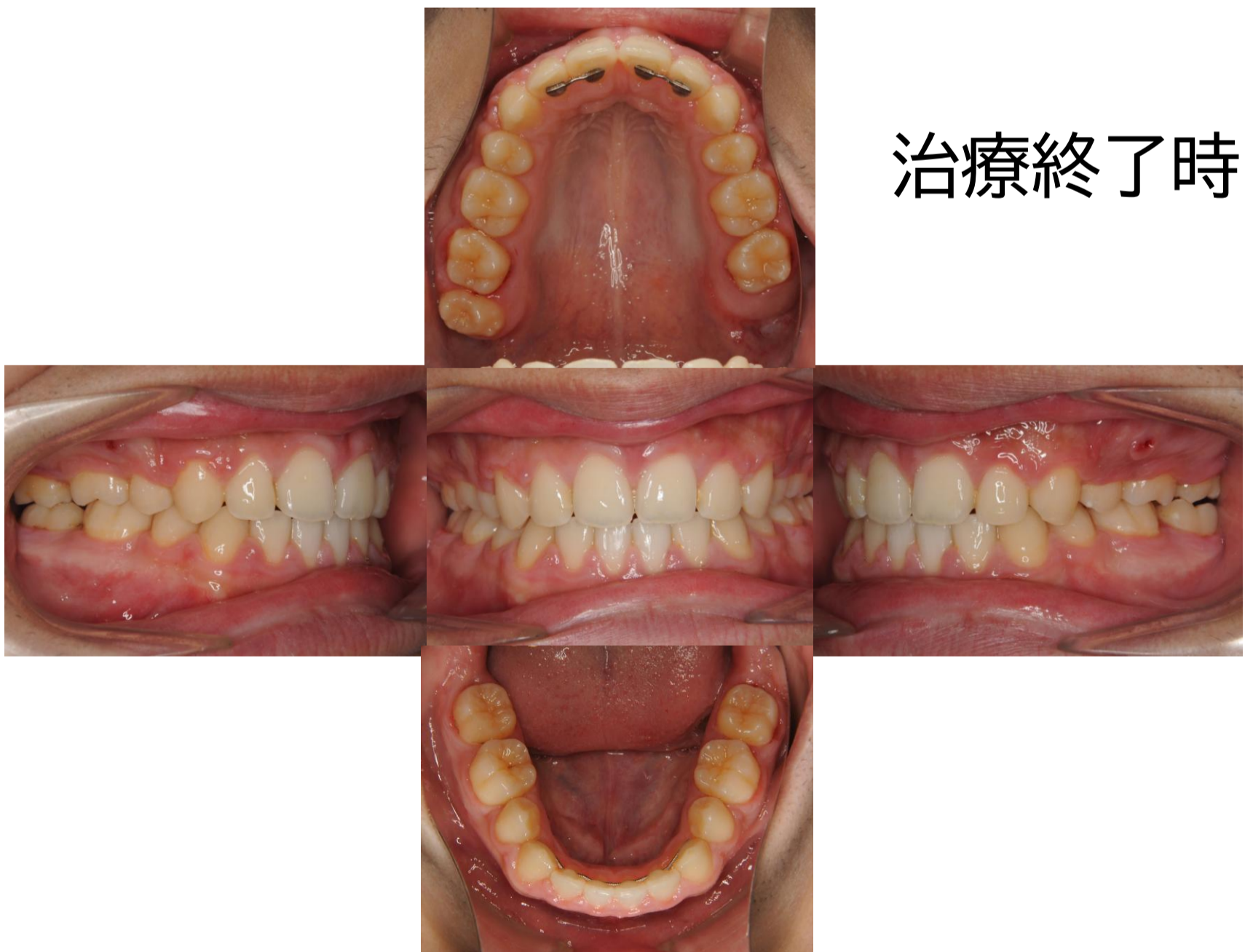初診時年齢・性別	17歳10か月 男
主訴	上顎前歯の前突感 上顎正中離開
アングル分類	右側:II級 左側:II級
Overbite	+4.0ミリ
Overjet	+6.5ミリ
上顎抜歯部位	両側第一小臼歯
下顎抜歯部位	両側第二小臼歯、 第三大臼歯
加强固定	矯正用アンカースクリュー
治療期間	31M
追加項目など 自由記載欄	



初診時

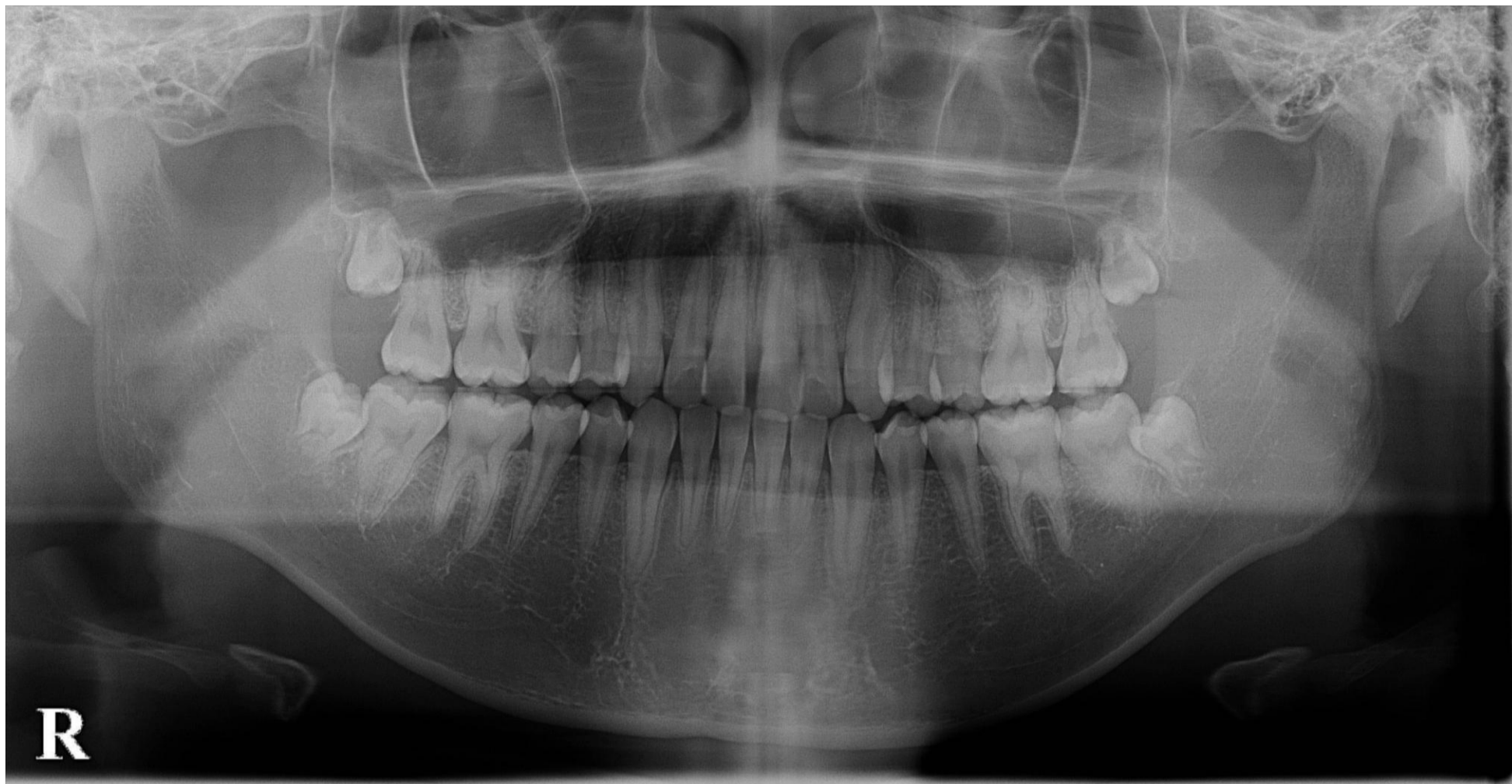

治療終了時

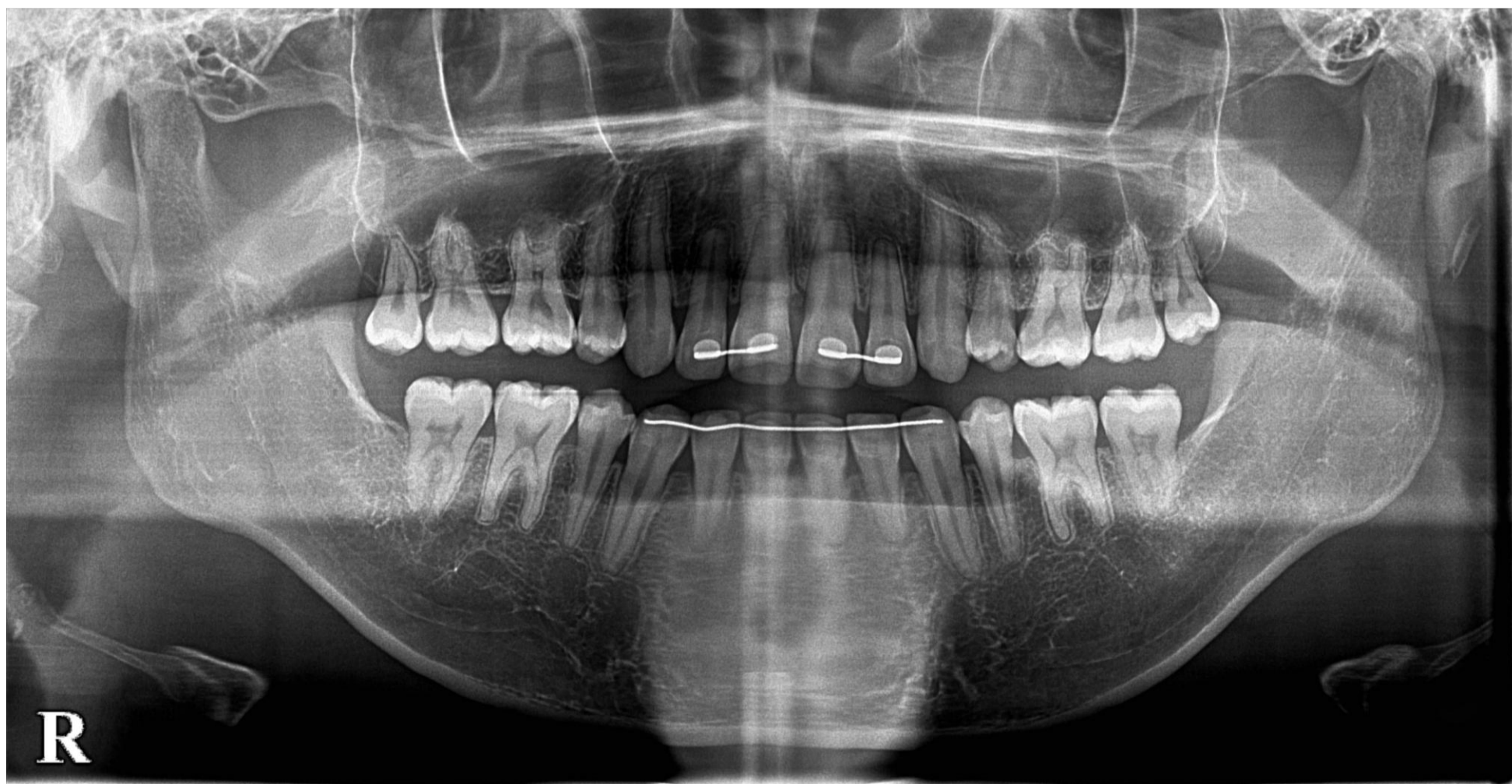

パノラマ写真

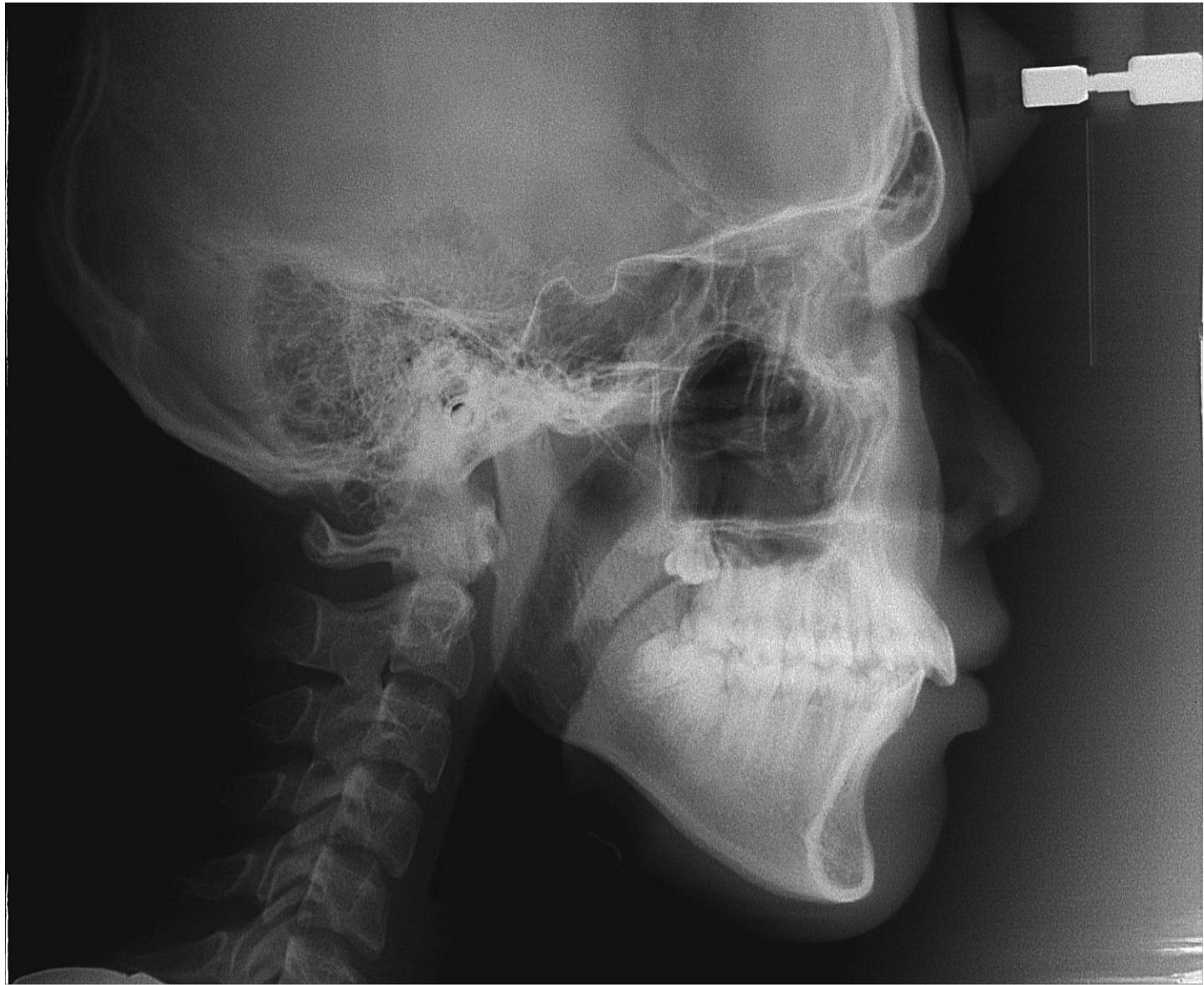
初診時



治療終了時



初診時



治療終了時

