

セファロ分析&診断・治療方針

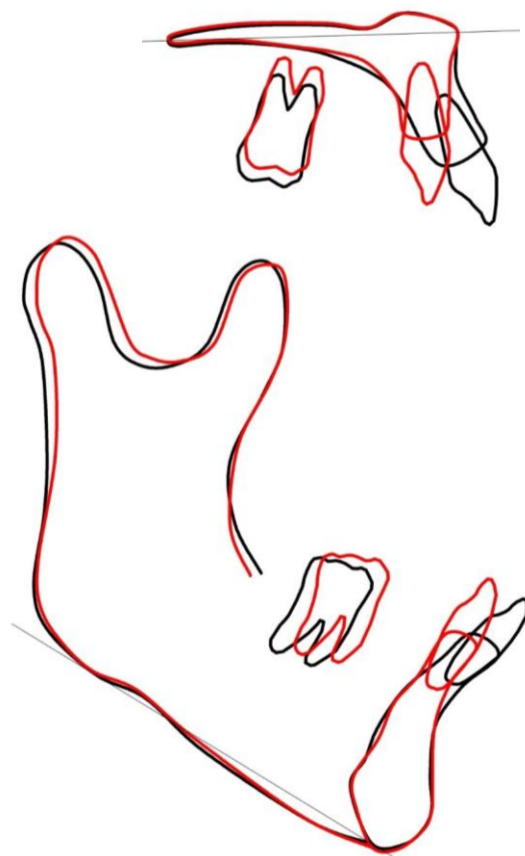
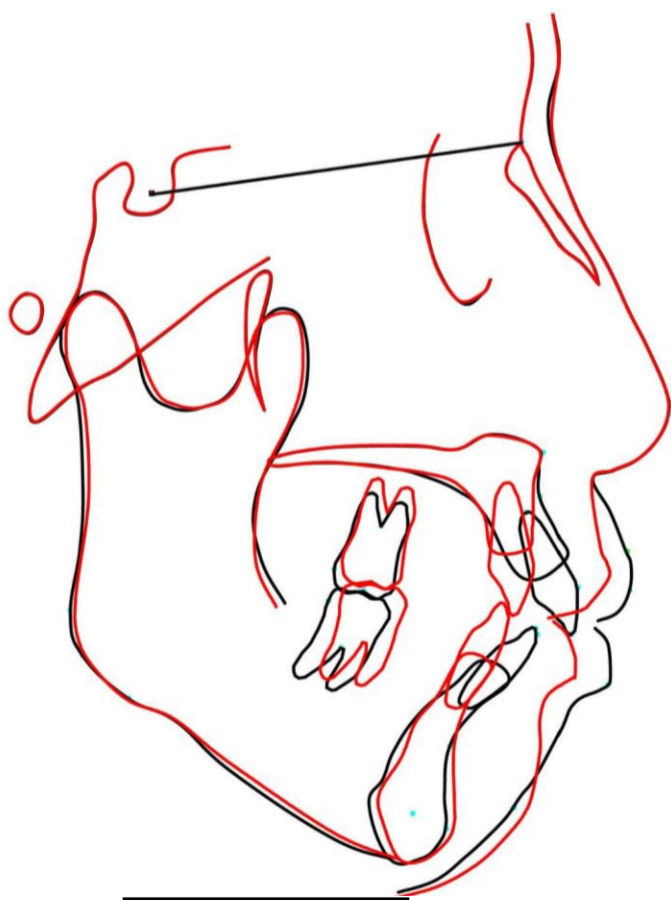
ドクター名:

診断名: 前歯部開咬を伴うAngleII級、骨格性II級の不正咬合

初診時年齢・性別	19y5m・Female
主訴	開咬及びガミースマイル
アングル分類	右側:ClassII 左側:ClassII
Overbite	1.0ミリ
Overjet	6.0ミリ
上顎抜歯部位	18,14,24,28
下顎抜歯部位	48,45,35,38
加强固定	TAD(口蓋)
治療期間	32M
追加項目など 自由記載欄	2 Maxillary impacted central supernumerary teeth, Ankyloglossia

日付	Aug/13/2019	Jul/1/2023
	初診時	治療終了時
FMIA	47.5	64.0
FMA	30.0	28.5
IMPA	102.5	87.5
SNA	85.0	84.0
SNB	75.0	76.0
ANB	10.0	8.0
AO-BO	7.0	5.0
OCC-PLANE	10.5	9.5
Z-ANGLE	54.0	70.5
UPPER LIP	11.0	13.5
TOTAL CHIN	13.0	14.0
POST.FACIAL.HT	49.0	51.0
ANT.FACIAL.HT	73.0	72.0
FAC.HT.INDEX	0.67	0.71
FAC.HT.CHANGE		
MAND.CUSPID.WIDTH	23.0	23.0
MAND.MOLAR.WIDTH	42.0	40.0

NA to U1 (mm)	7.0 mm	-0.5 mm
NA to U1 (°)	17.0	0.5
NB to L1 (mm)	12.0 mm	7.5 mm
NB to L1 (°)	37.0	21.0

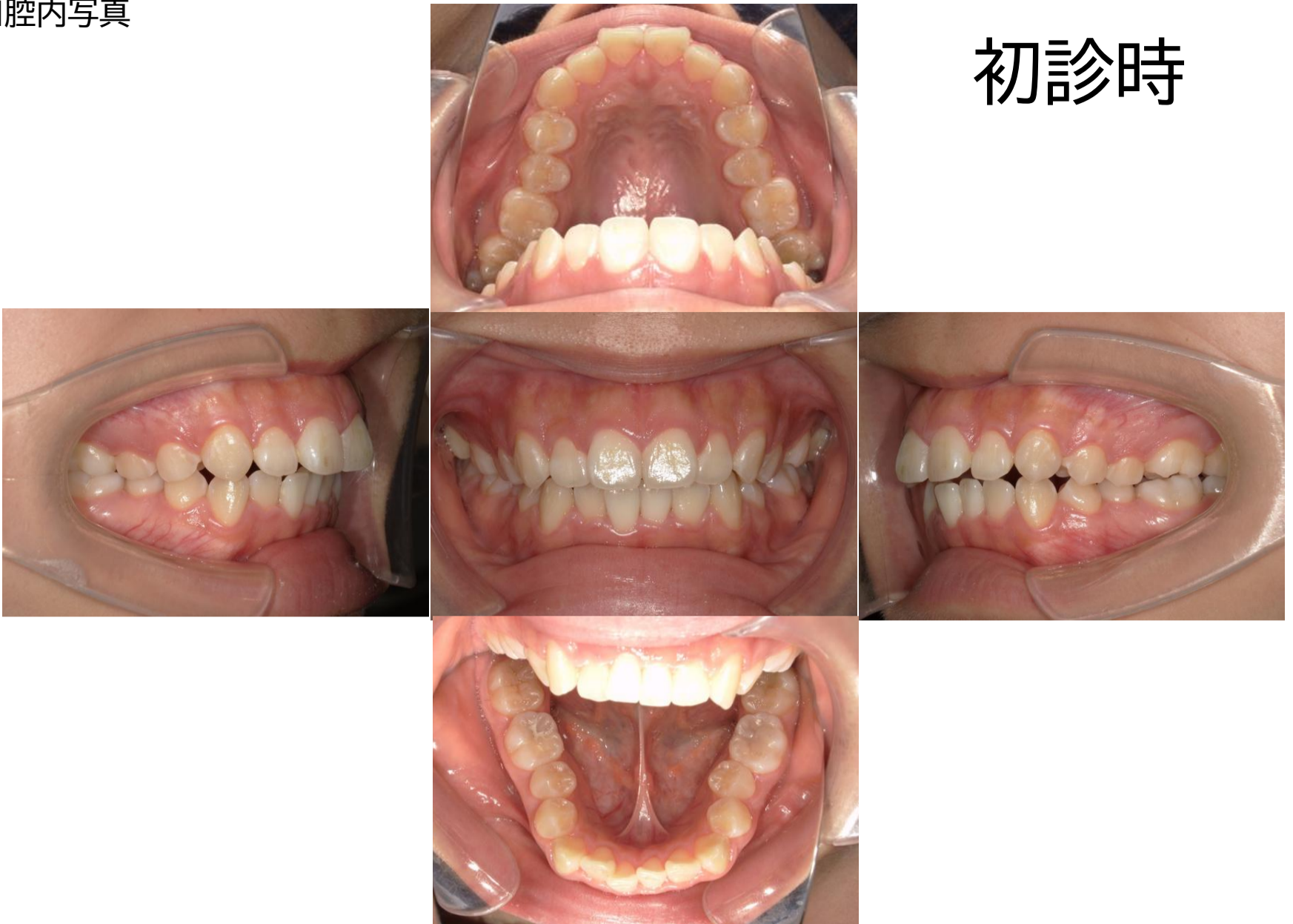

初診時

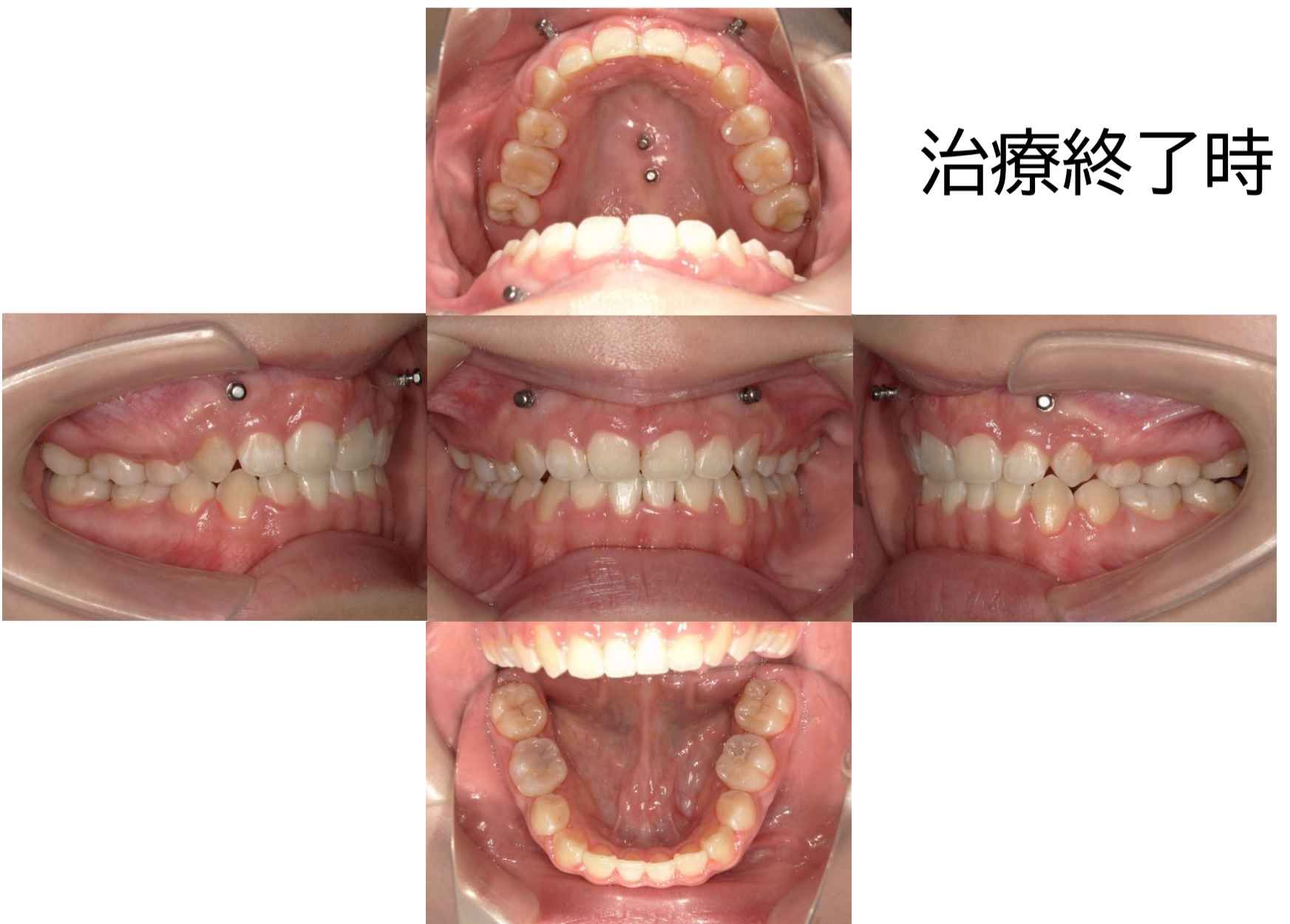治療終了時

重ね合わせ図

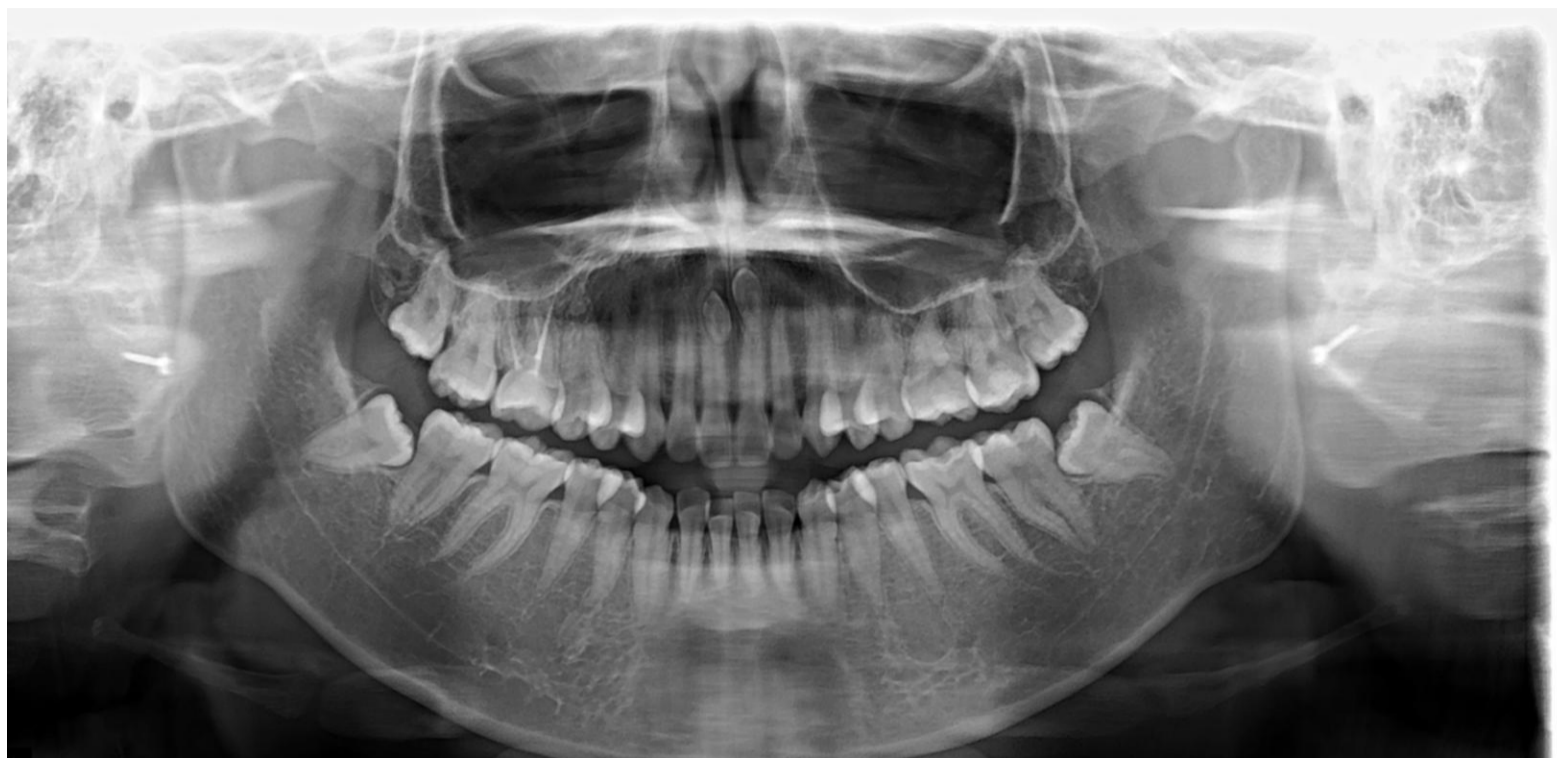初診時



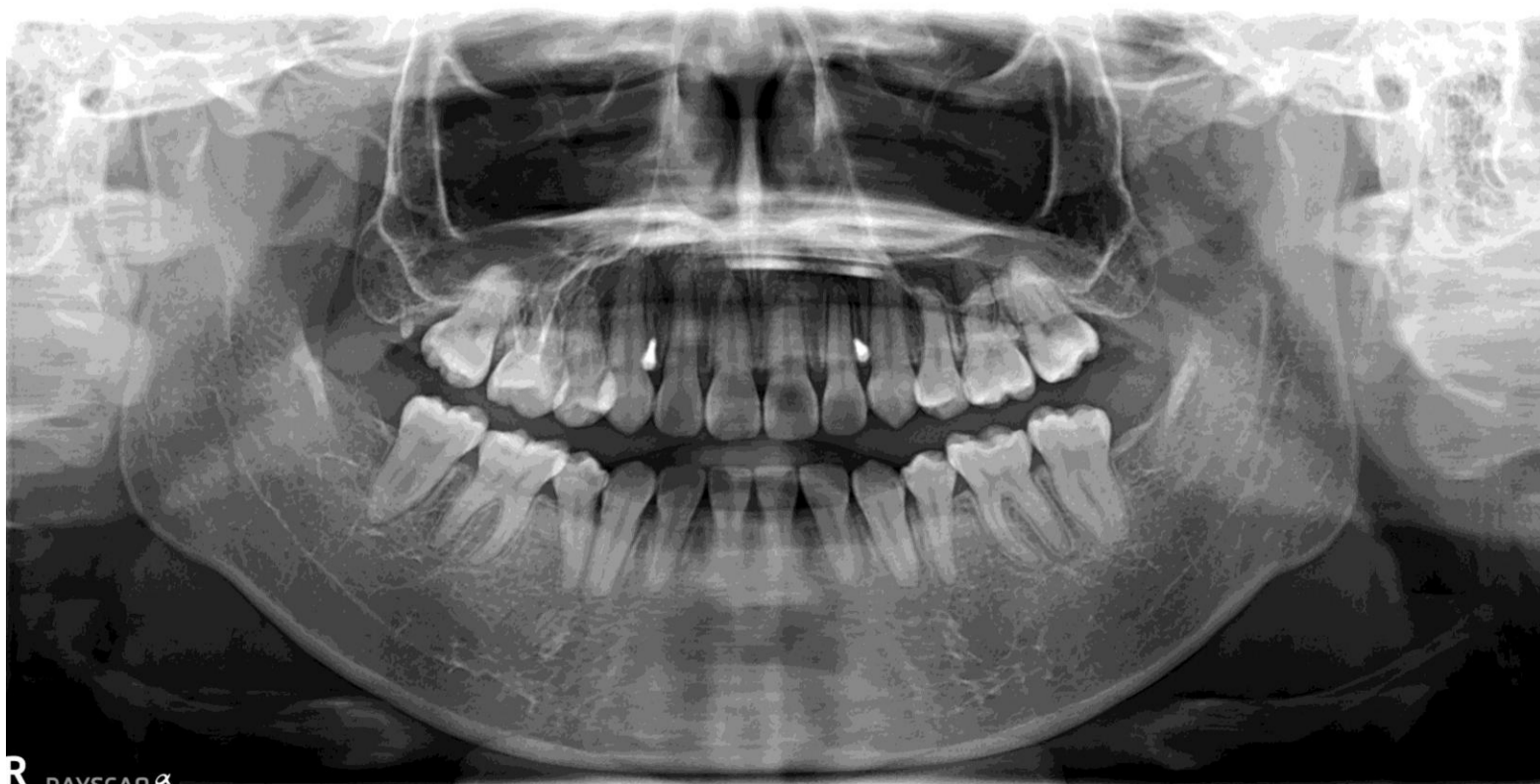治療終了時



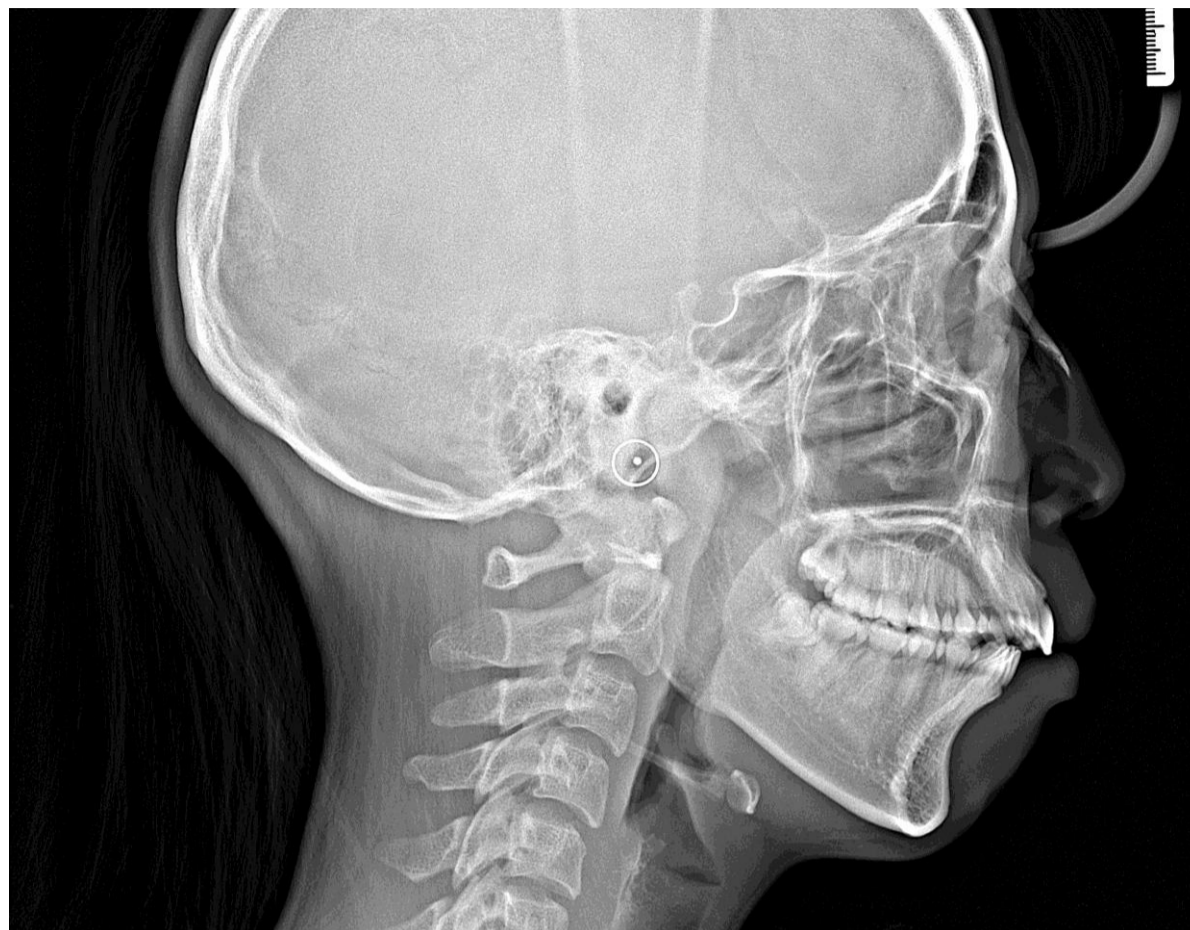
初診時



治療終了時



初診時



治療終了時

