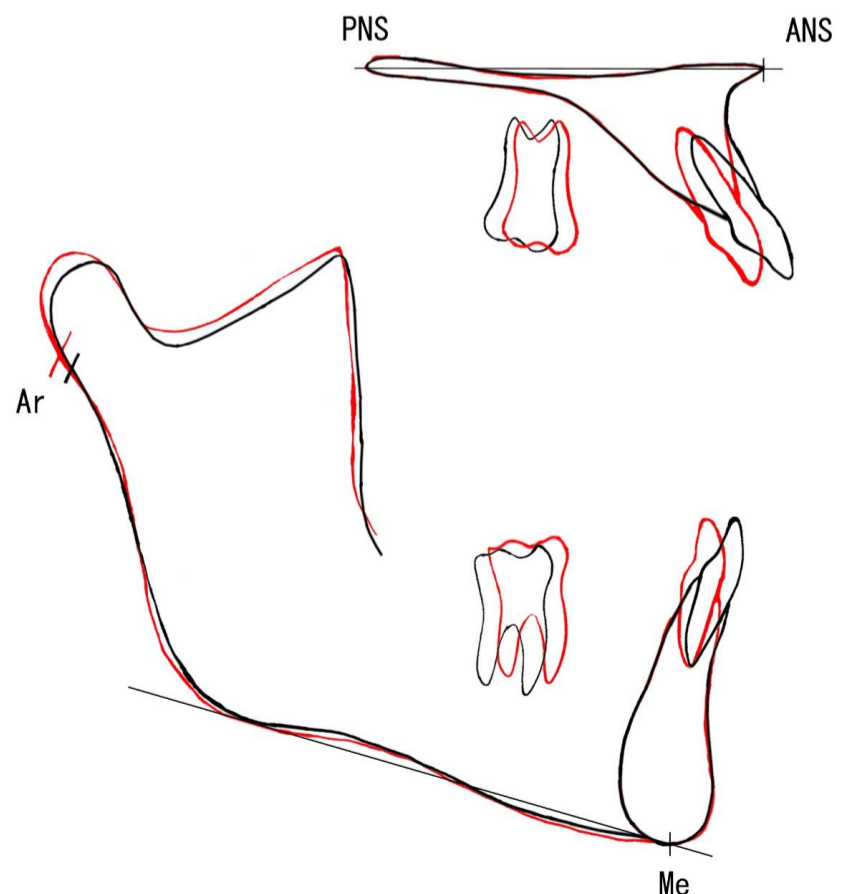
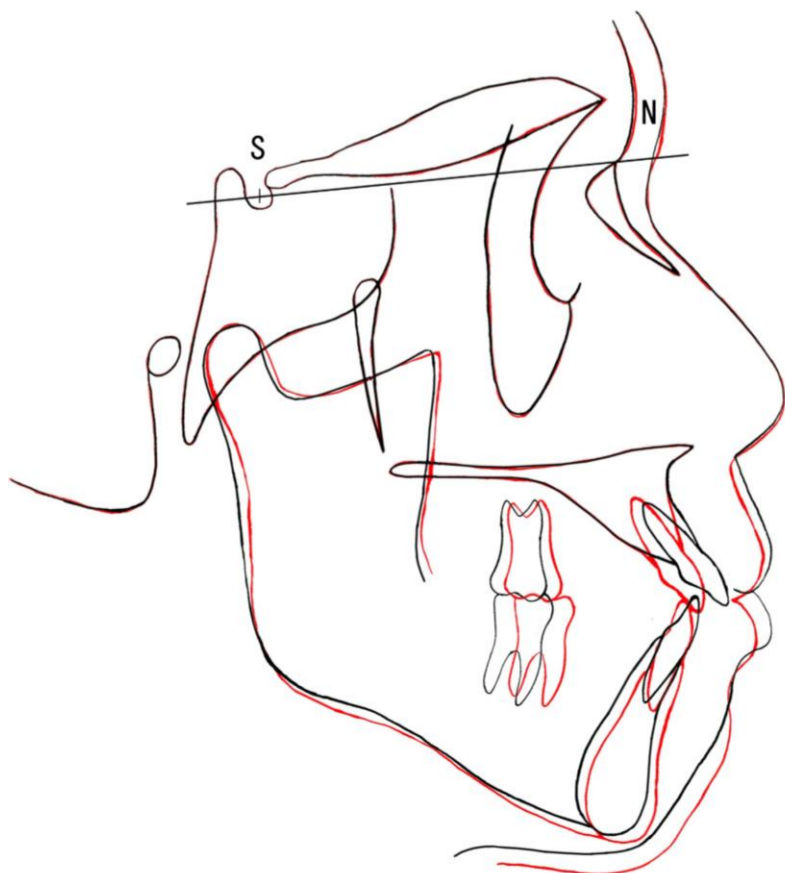


セファロ分析&診断・治療方針


日付	2017/9/30	2021/4/3
	初診時	治療終了時
FMIA	57.6	70.2
FMA	30.6	29.8
IMPA	91.8	80.0
SNA	94.2	94.2
SNB	88.8	89.8
ANB	5.4	4.4
AO-BO	-0.3 mm	-2.9 mm
OCC PLANE	8.9	9.4
Z ANGLE	81.5	77.9
UPPER LIP	12.0 mm	13.5 mm
TOTAL CHIN	17.0 mm	15.0 mm
POST. FACIAL HT.	56.0 mm	57.5 mm
ANT. FACIAL HT.	77.0 mm	79.0 mm
FAC. HT. INDEX	0.73	0.73
FAC. HT. CHANGE	XXXX	-1.5 / -2.0
MAND. CUSPID WIDTH	27.8 mm	30.0 mm
MAND. MOLAR WIDTH	53.0 mm	53.0 mm
NA to U1 (mm)	8.1 mm	2.7 mm
NA to U1 (°)	27.8	20.3
NB to L1 (mm)	11.1 mm	6.9 mm
NB to L1 (°)	31.2	19.5

ドクター名:
 診断名: 下顎左側埋伏犬歯、口唇閉鎖不全を伴う
 Angle Class I 上下顎前突症

初診時年齢・性別	14y5m・男性
主訴	左下の歯が生えてこない 歯が出ていて唇が閉じられない
アングル分類	右側: I 左側: I
Overbite	2.0 ミリ
Overjet	4.0 ミリ
上顎抜歯部位	右 8 4 左 4 8
下顎抜歯部位	右 8 4 左 過剰歯 4 8
加强固定	上顎 ハイプルJフック ヘッドギア
治療期間	37M
追加項目など 自由記載欄	下顎左側犬歯とその近 心に過剰歯の埋伏が認 められる

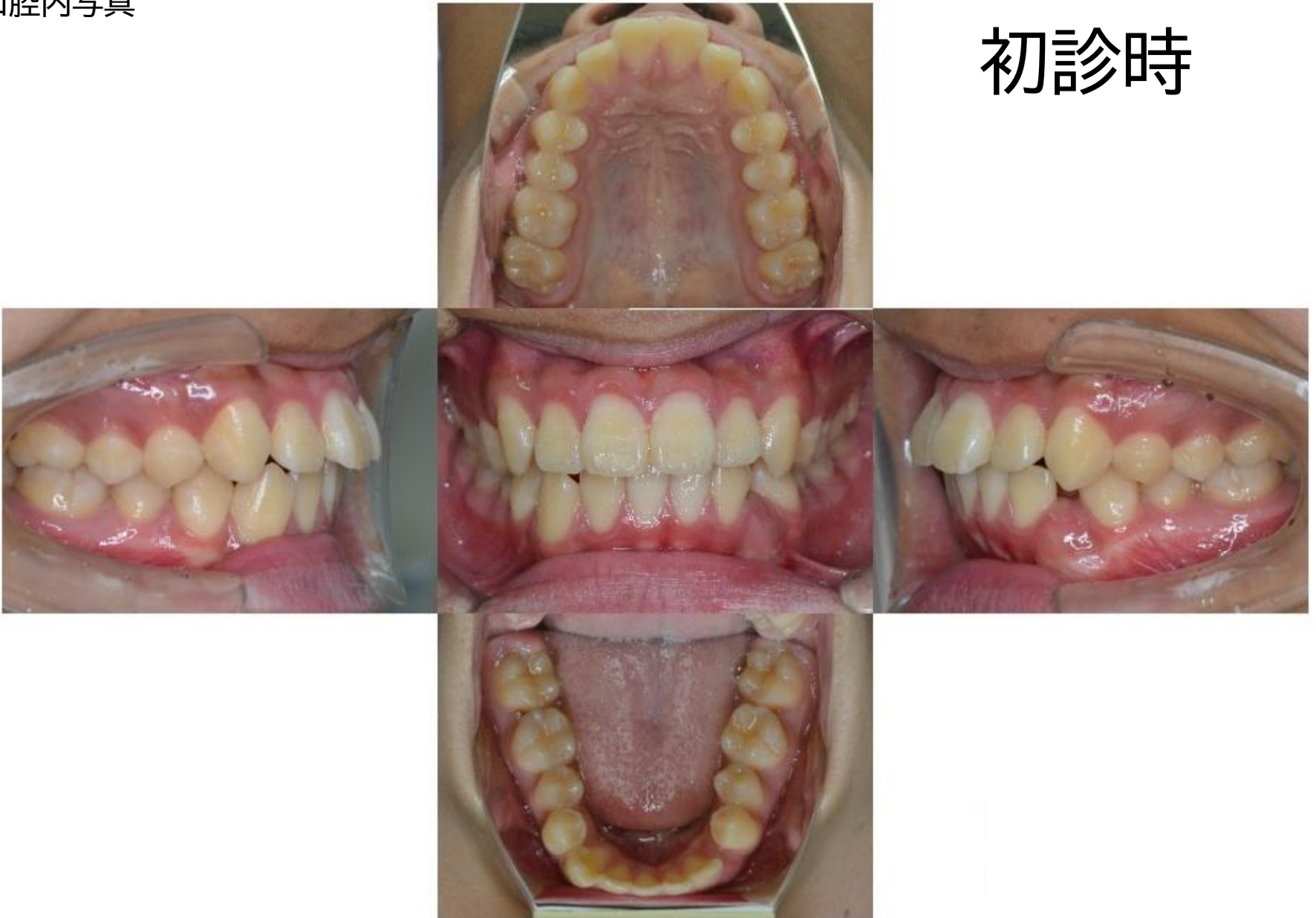

初診時
 治療終了時

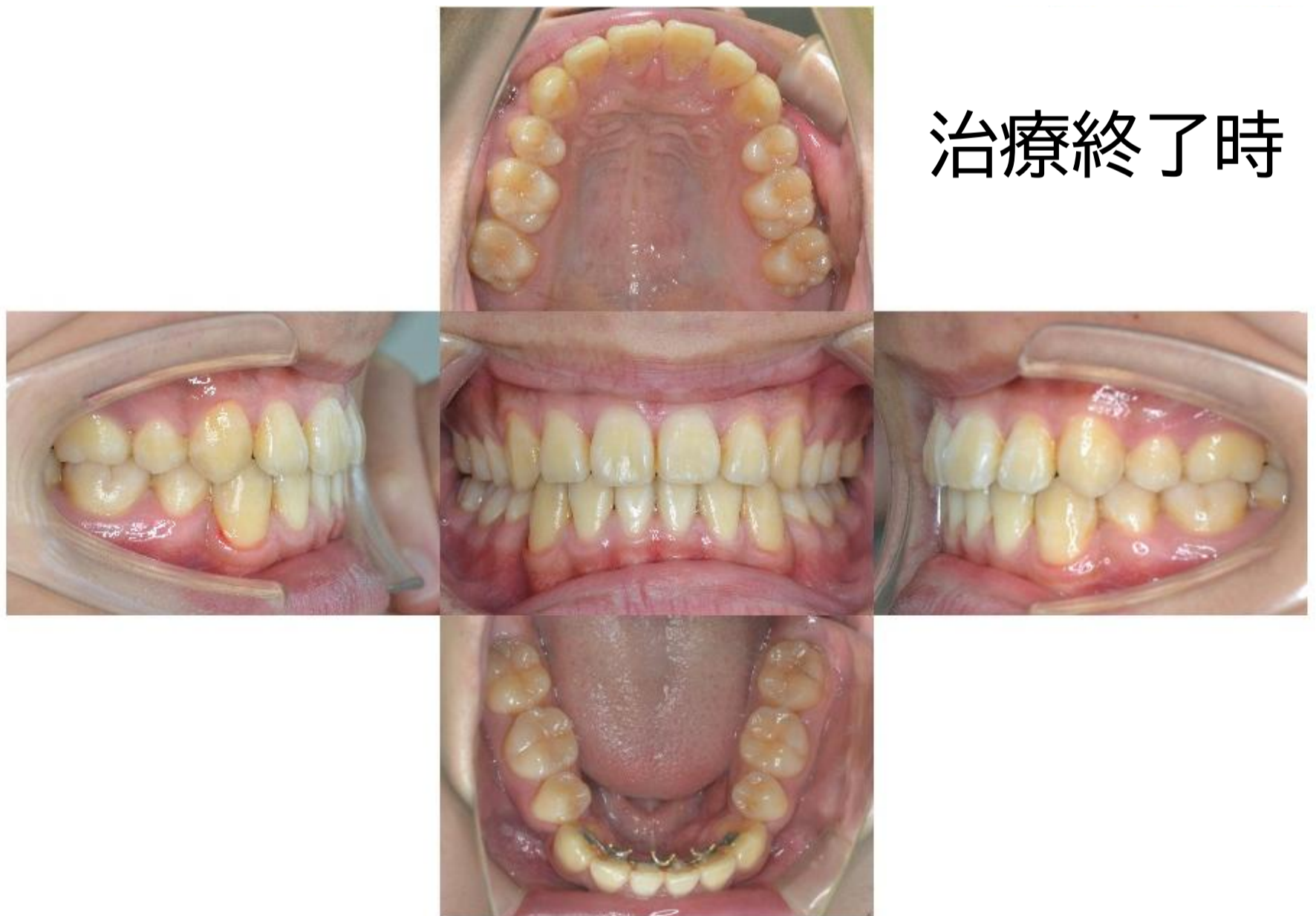

重ね合わせ図

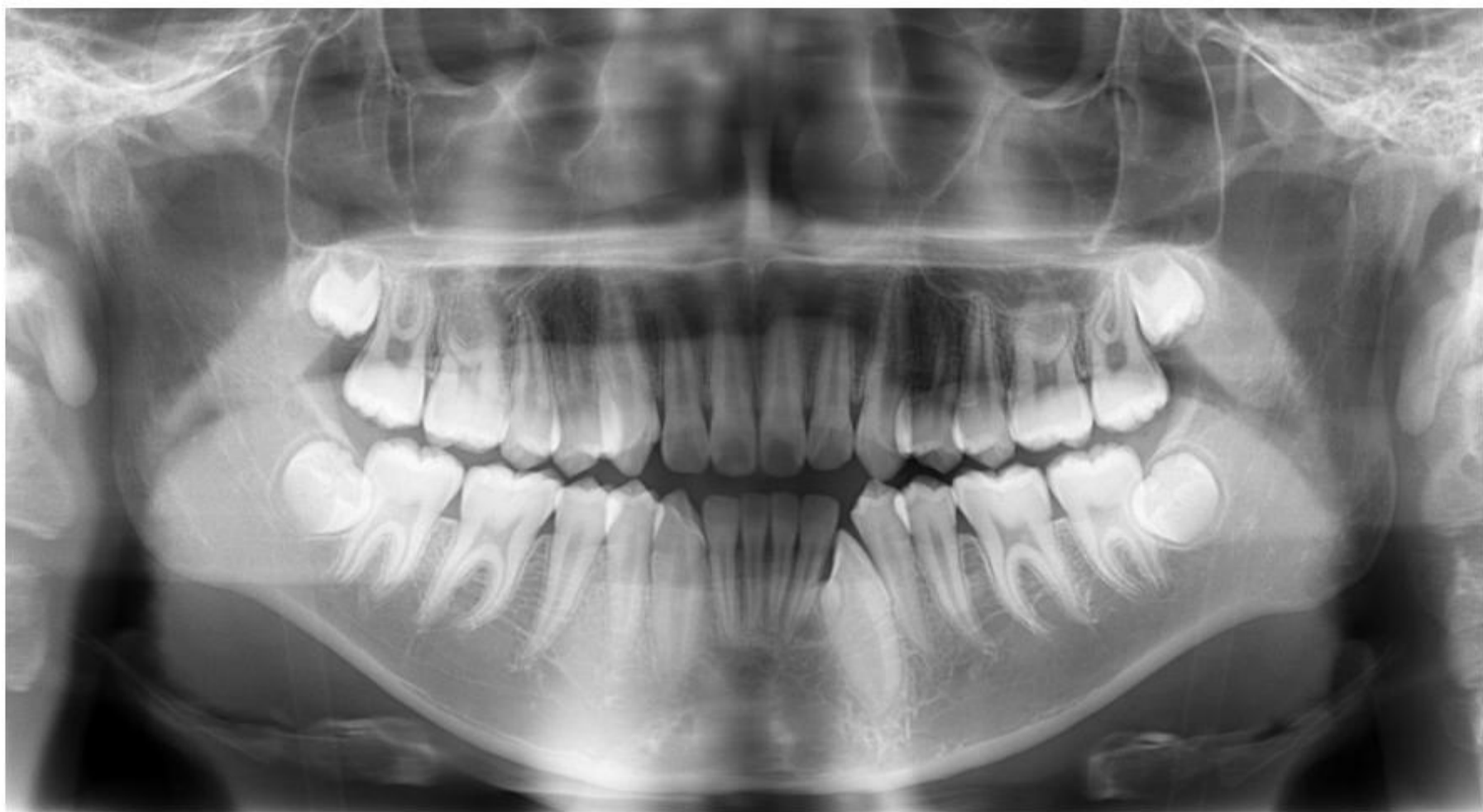初診時



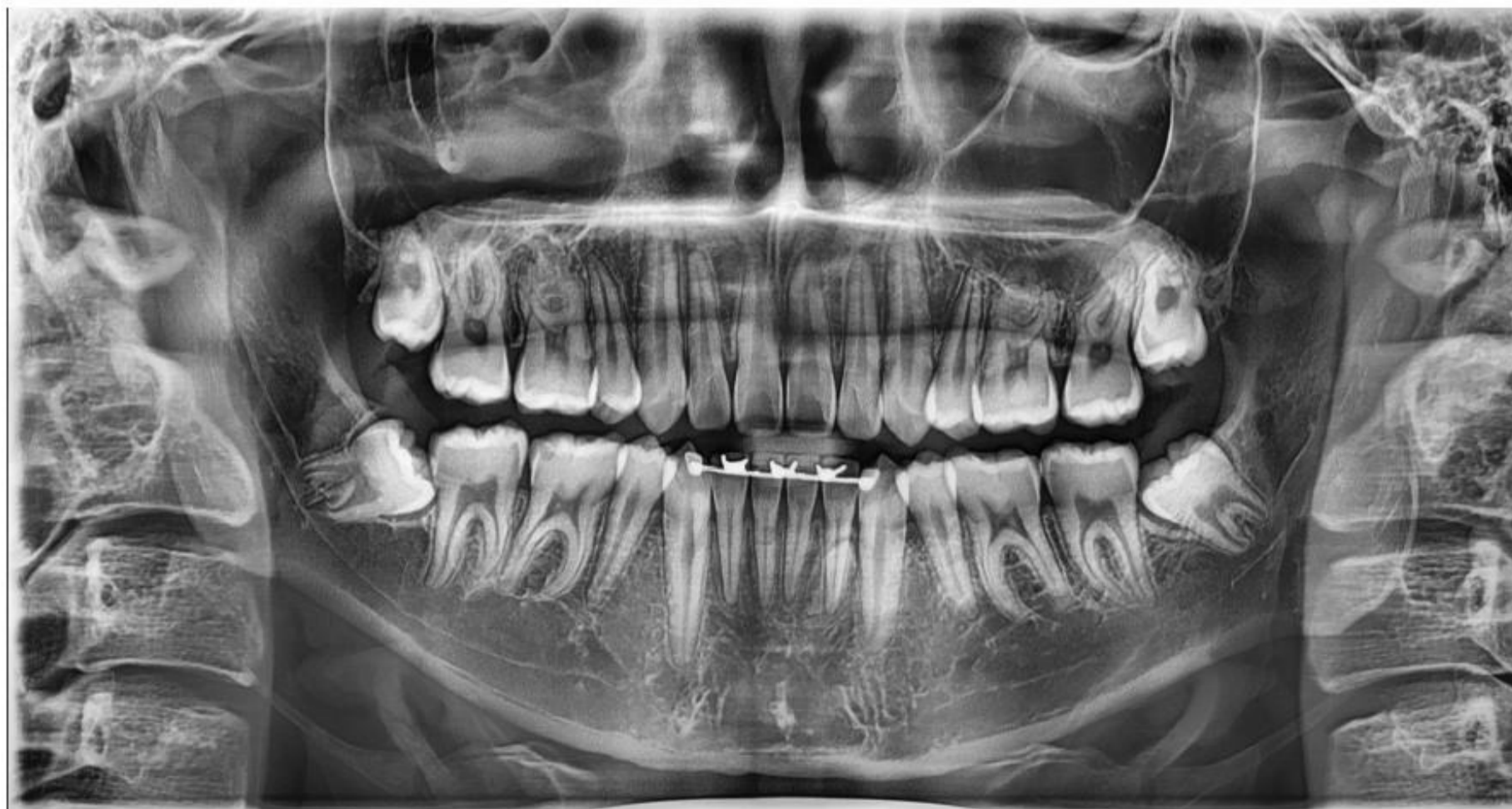治療終了時



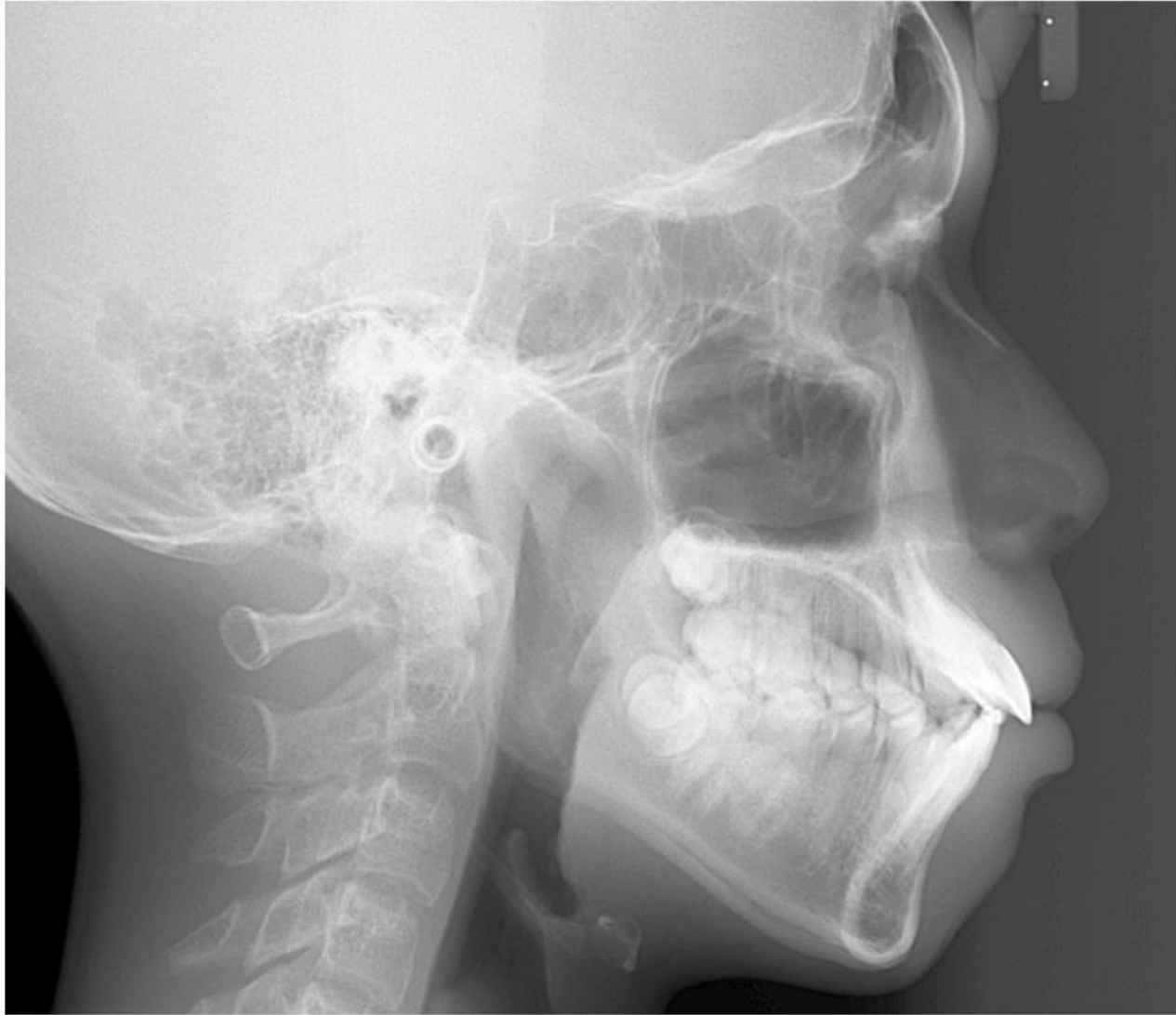初診時



治療終了時



初診時



治療終了時

