

セファロ分析&診断・治療方針

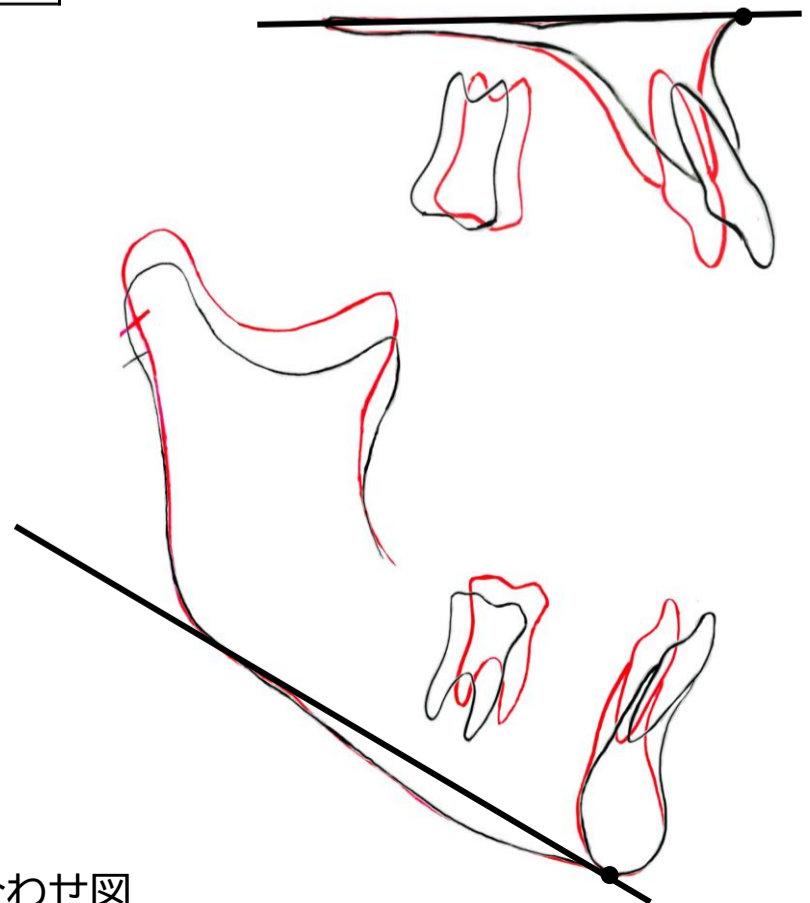
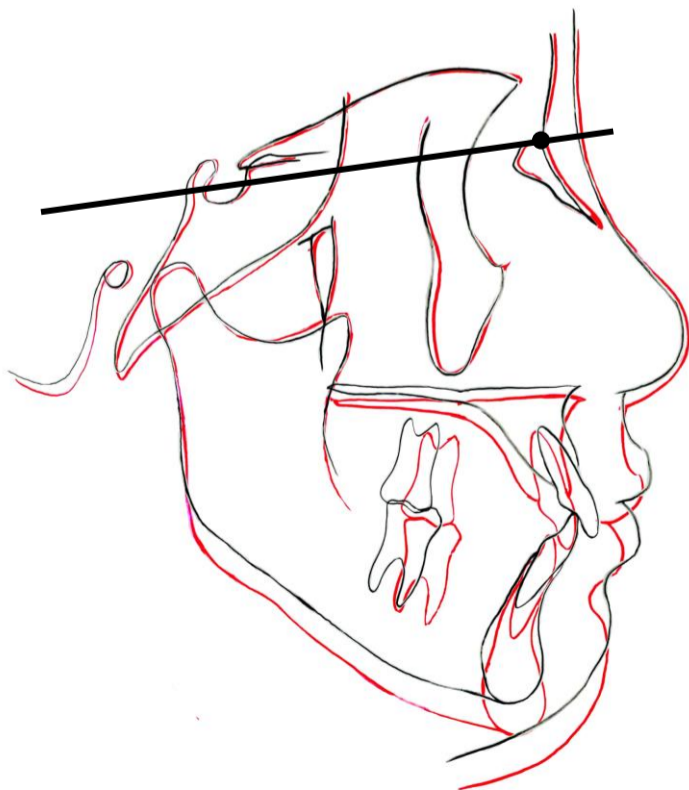
ドクター名:

診断名: Angle Class I Bimaxillary Protrusion

日付	2018.03.15	2021.03.29
	初診時	治療終了時
FMIA	57.0	69.0
FMA	30.0	30.0
IMPA	93.0	81.0
SNA	86.0	85.0
SNB	81.5	80.5
ANB	4.5	4.5
AO-BO	-0.5 mm	-0.5 mm
OCC PLANE	6.5	10.0
Z ANGLE	72.0	79.0
UPPER LIP	13.0 mm	15.0 mm
TOTAL CHIN	13.5 mm	13.0 mm
POST. FACIAL HT.	42.0 mm	48.0 mm
ANT. FACIAL HT.	69.0 mm	73.5 mm
FAC. HT. INDEX	0.6	0.65
FAC. HT. CHANGE	XXXX	/
MAND. CUSPID WIDTH	27.0 mm	27.5 mm
MAND. MOLAR WIDTH	48.0 mm	43 mm

初診時年齢・性別	14y3m・女性
主訴	叢生
アングル分類	右側: I 左側: I
Overbite	4.0 ミリ
Overjet	4.5 ミリ
上顎抜歯部位	右4 左4
下顎抜歯部位	右4 左4
加强固定	上顎 High-pull J-hook Head Gear
治療期間	31 M
追加項目など 自由記載欄	

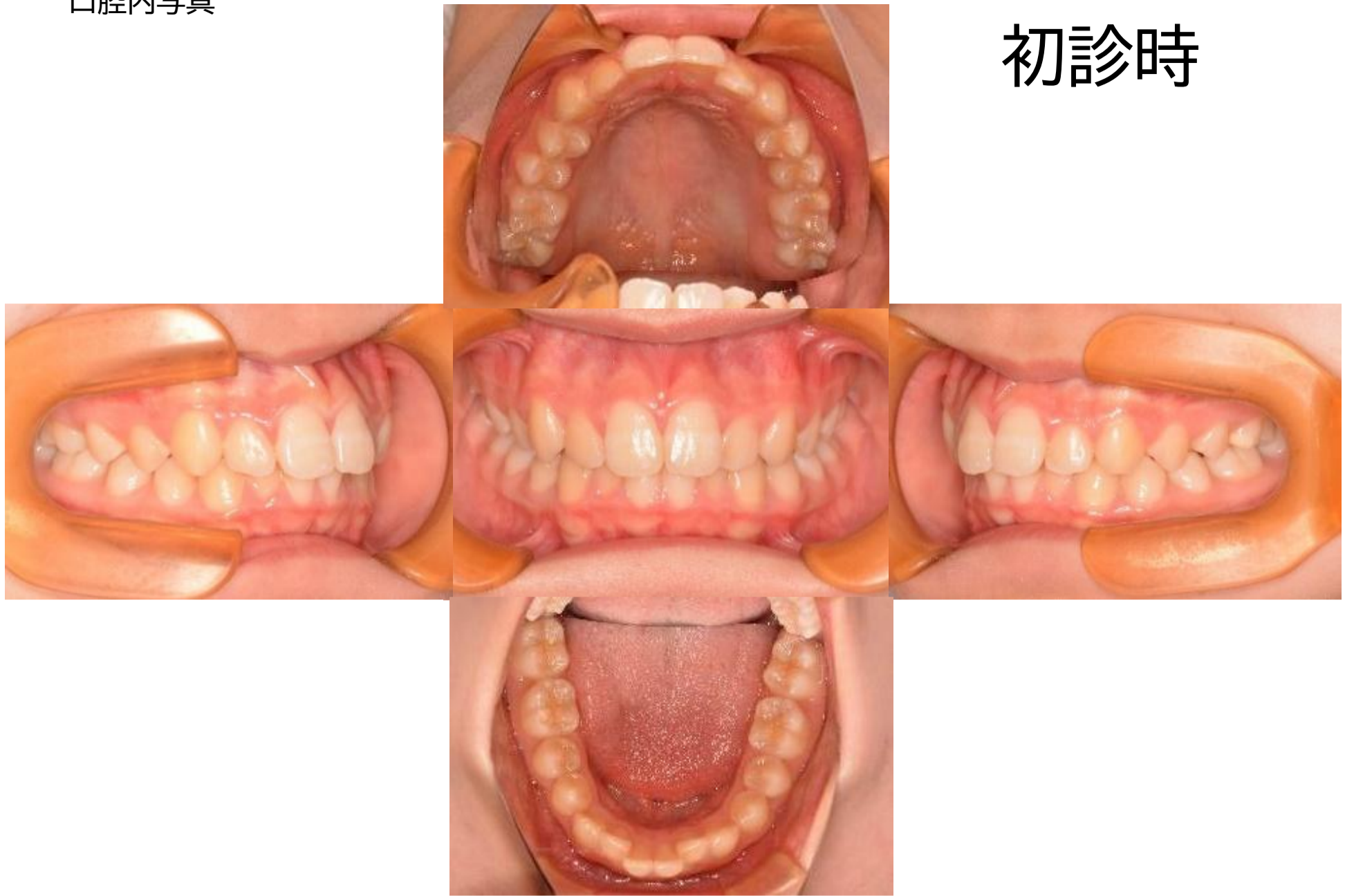
NA to U1 (mm)	6	2.5
NB to L1 (mm)	8.5	4.5
NA to U1 (°)	22	12
NB to L1 (°)	32.5	20



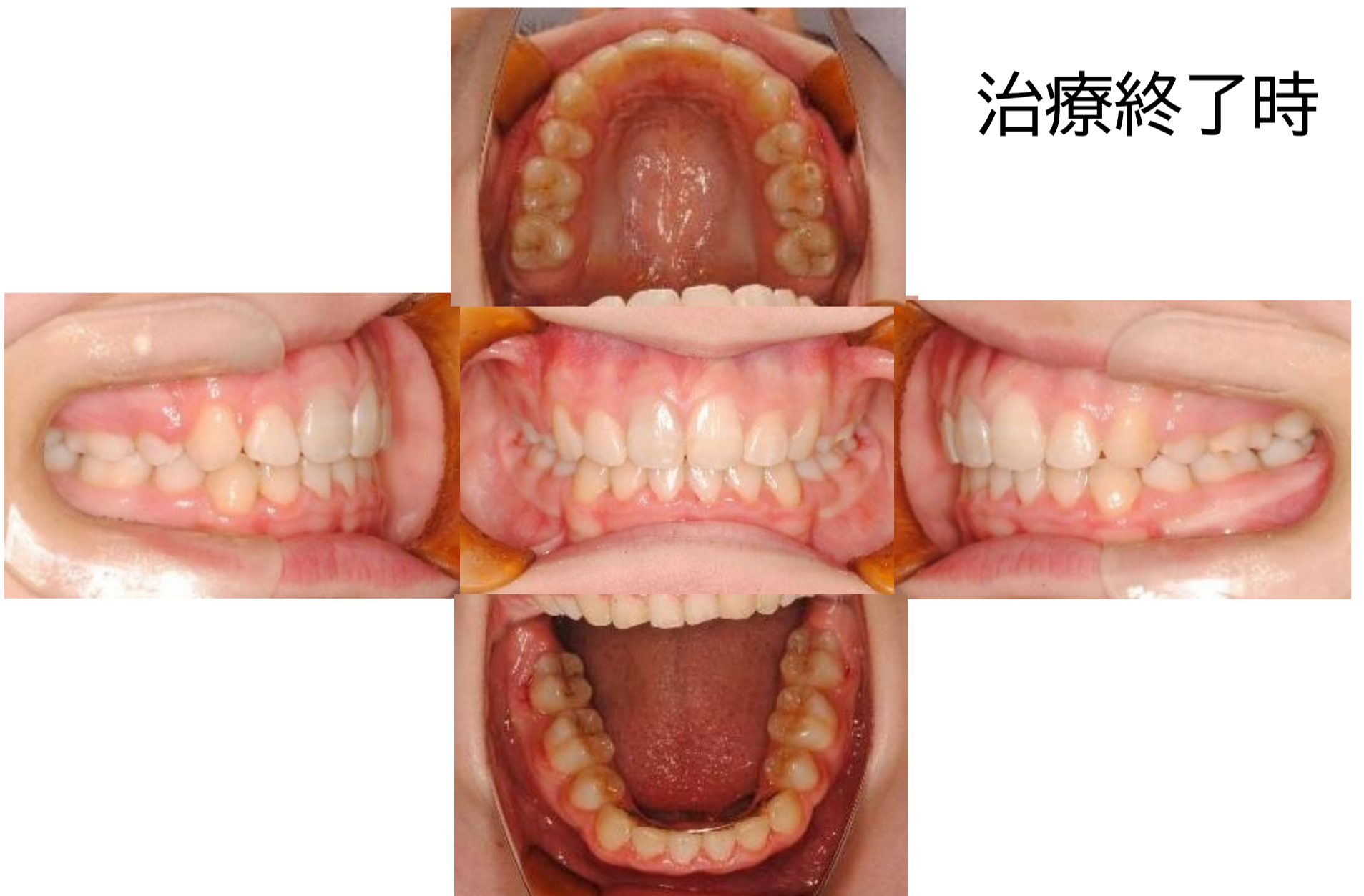初診時
治療終了時

重ね合わせ図

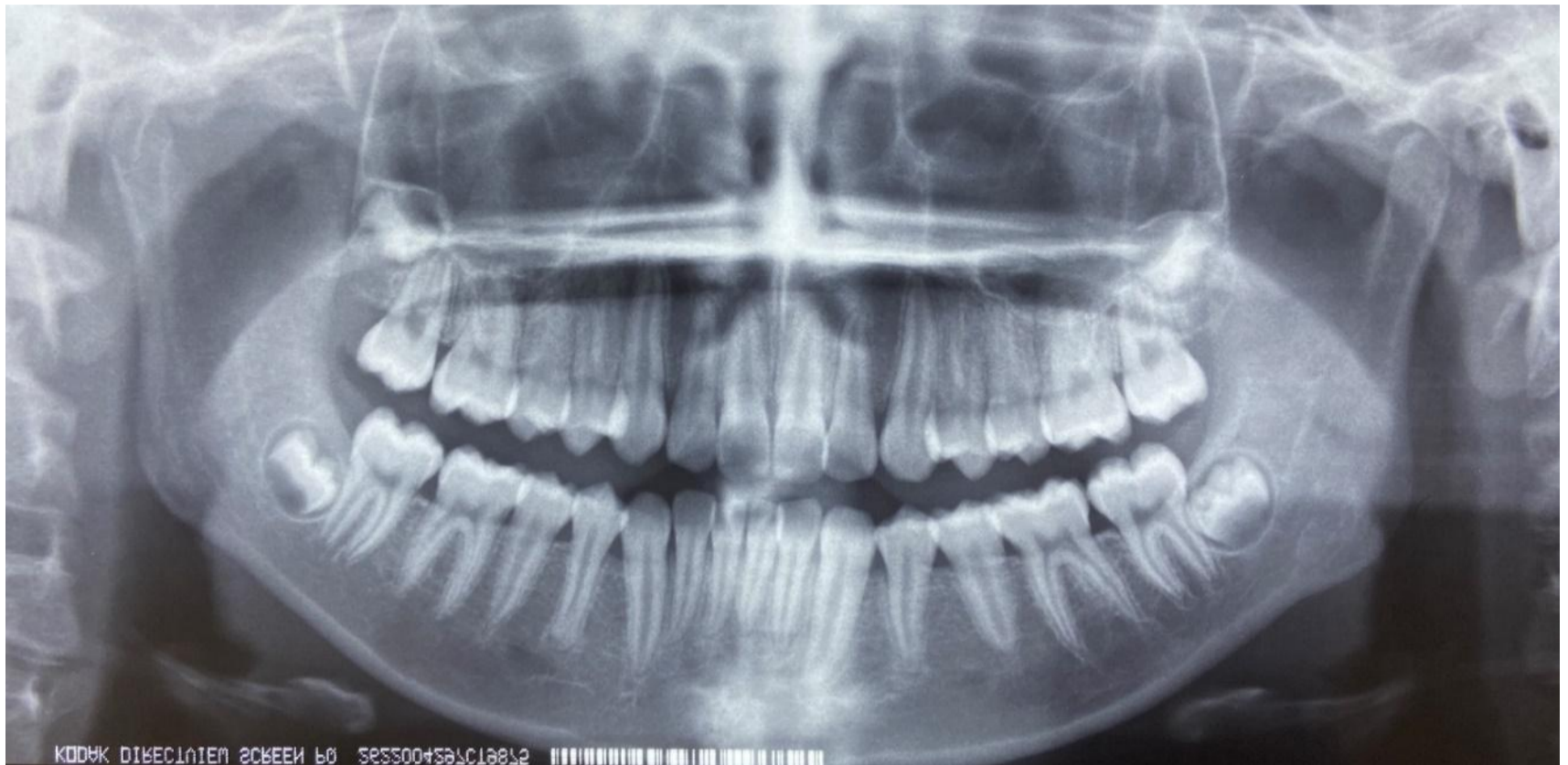初診時



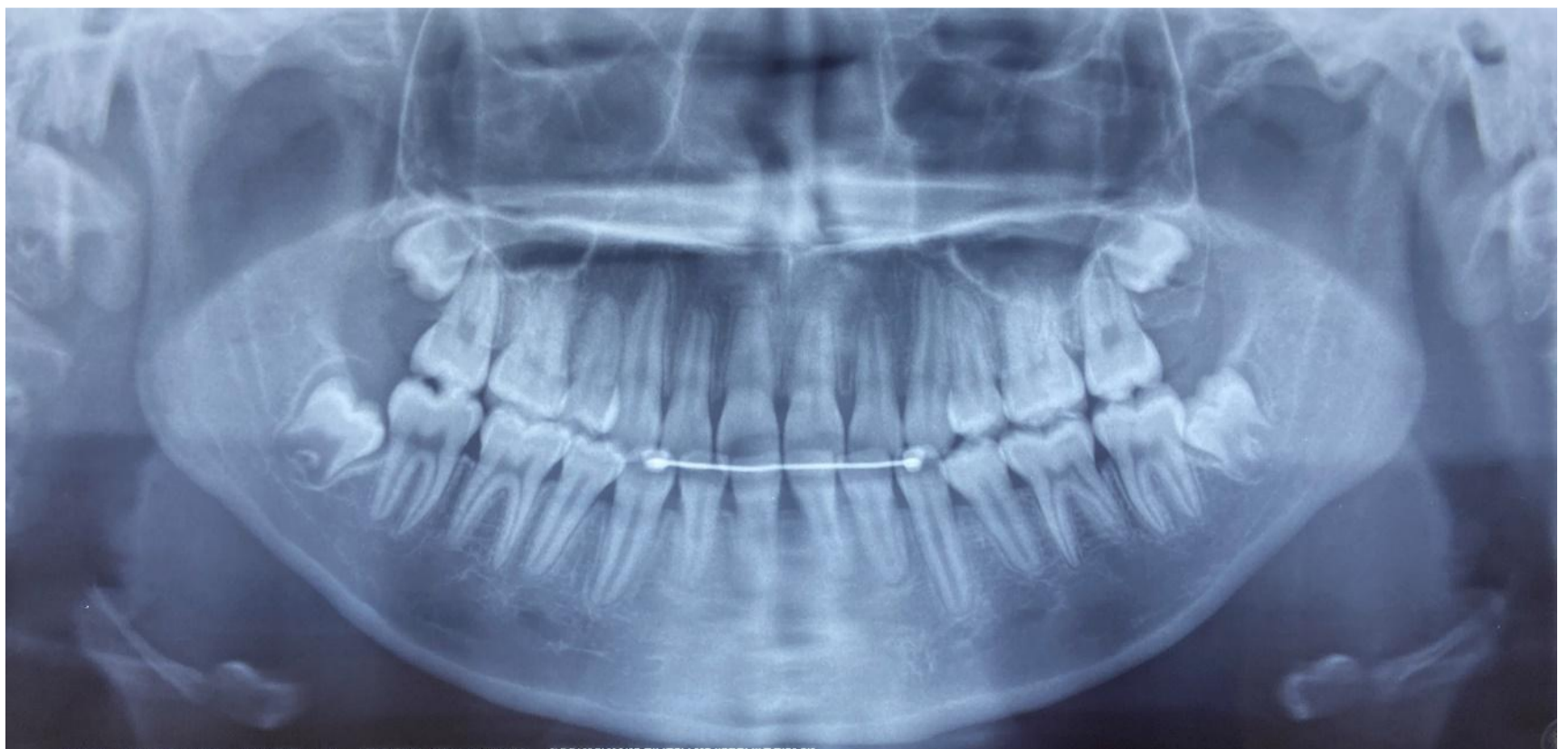
治療終了時



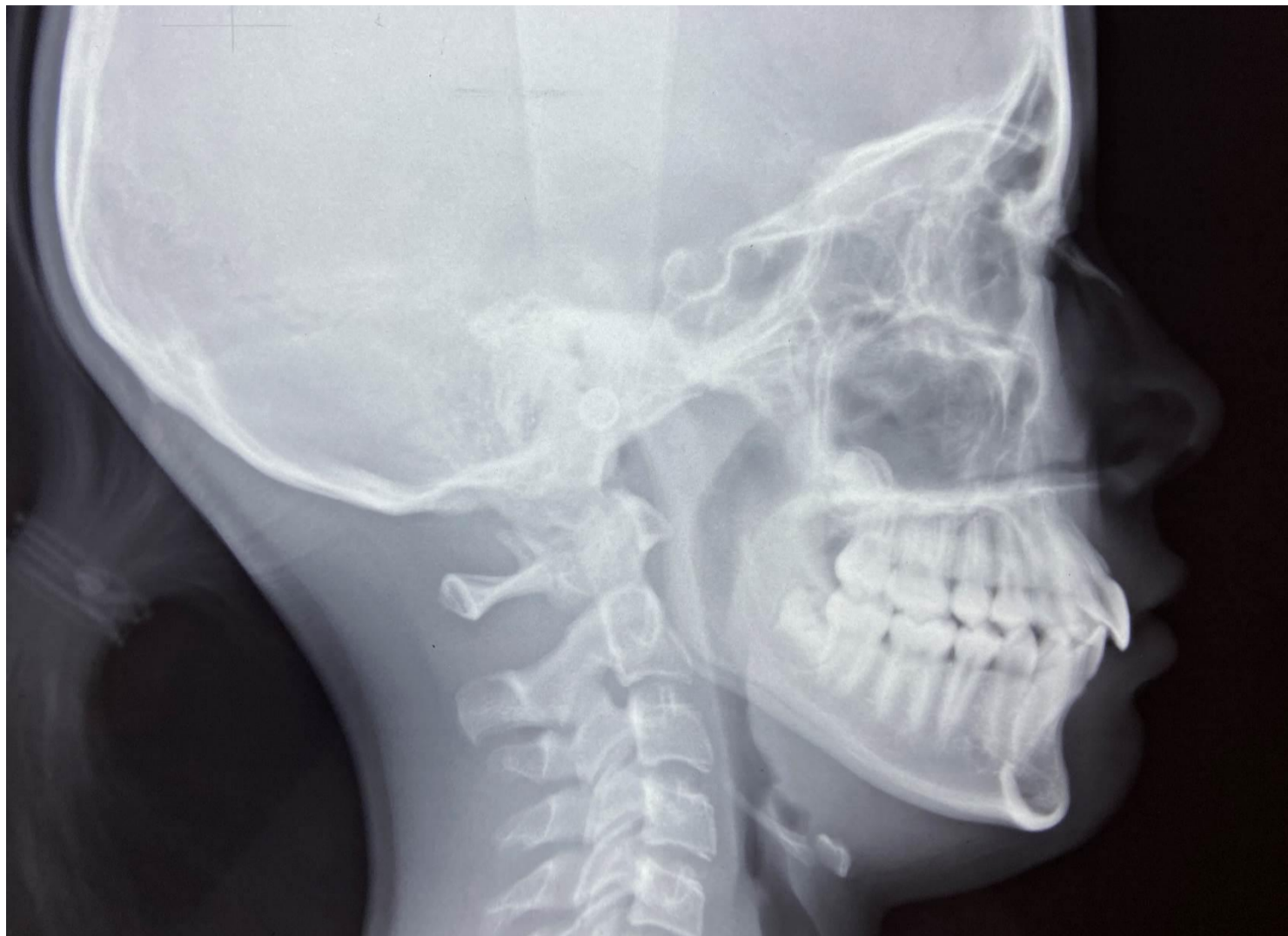初診時



治療終了時



初診時



治療終了時

