

# セファロ分析&診断・治療方針

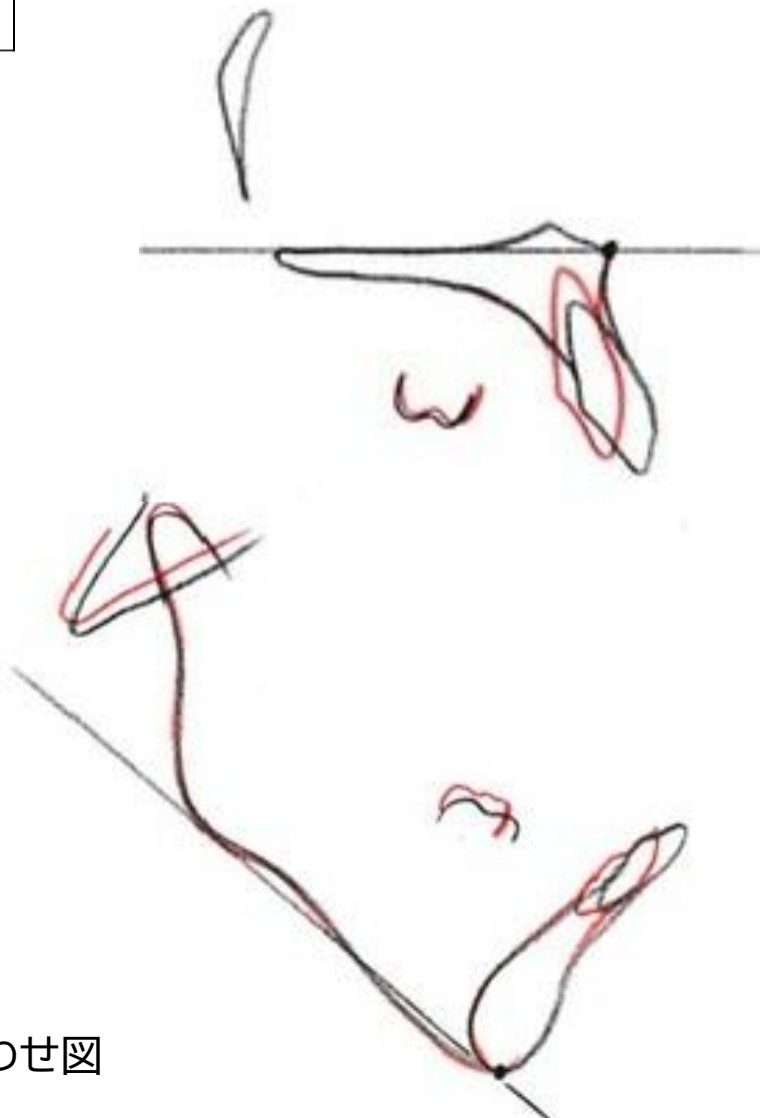
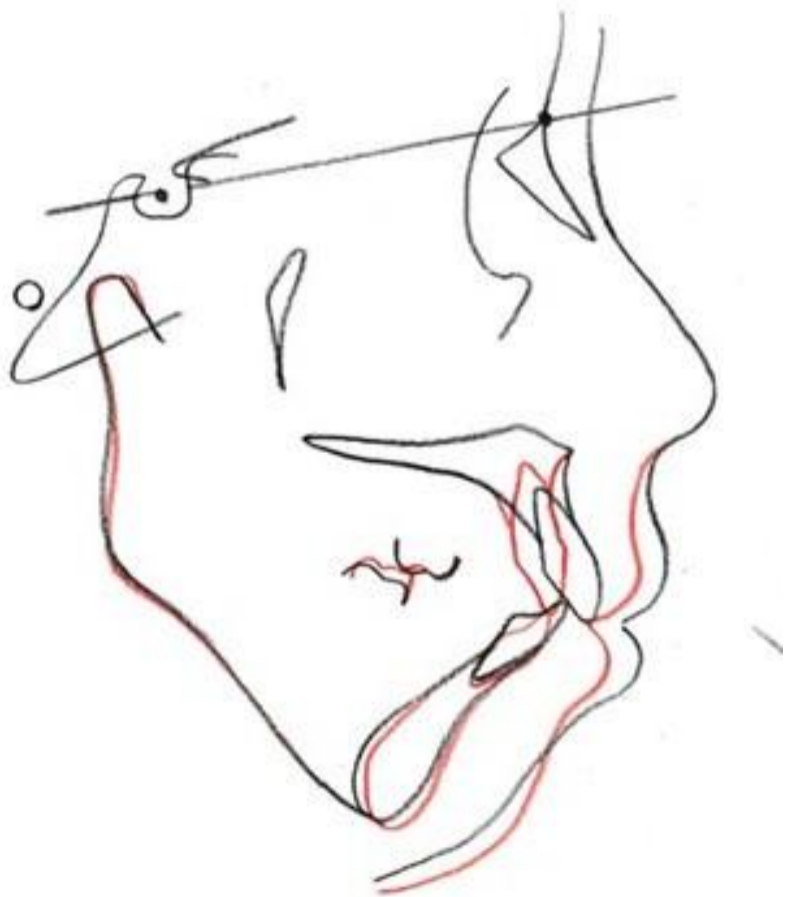
ドクター名:

診断名: アングルII級上顎前突  
Skeletal 2 Steep Mandible

初診時年齢・性別	33y5m・女性
主訴	上顎前突
アングル分類	右側: II 左側: II
Overbite	5.0 ミリ
Overjet	6.5 ミリ
上顎抜歯部位	右4 左4
下顎抜歯部位	non
加强固定	上顎TAD 下顎TAD
治療期間	31M
追加項目など 自由記載欄	下顎両側6欠損 左側下顎頭変形 TMD症状あり

日付	2021.2.9	2023.10.24
	初診時	治療終了時
FMIA	40.0	43.0
FMA	45.5	44.0
IMPA	94.5	93.0
SNA	81.5	80.0
SNB	71.0	71.5
ANB	10.5	8.5
AO-BO	7.0	2.0
OCC-PLANE	14.0	18.0
Z-ANGLE	44.0	59.0
UPPER LIP	12.0	12.0
TOTAL CHIN	15.0	17.0
POST.FACIAL.HT	36.0	38.0
ANT.FACIAL.HT	68.0	69.5
FAC.HT.INDEX	0.53	055
FAC.HT.CHANGE		2/1.5
MAND.CUSPID.WIDTH	26.5	27.0
MAND.MOLAR.WIDTH	54.5	54.0

NA to UI (mm)	4.5 mm	0.0 mm
NA to UI (°)	17.5	10.0
NB to L1 (mm)	14.5 mm	12.0 mm
NB to L1 (°)	42.0	39.0

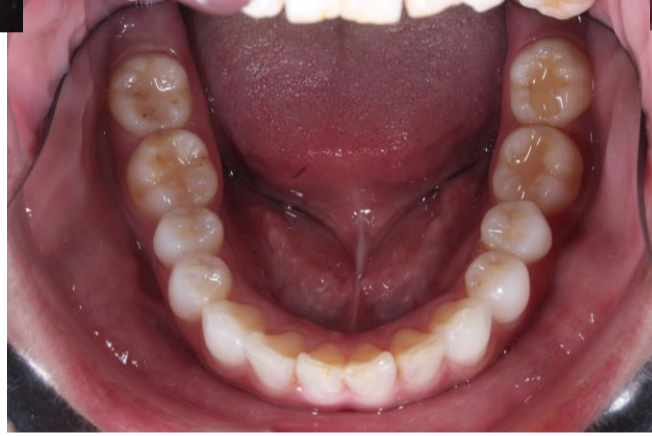
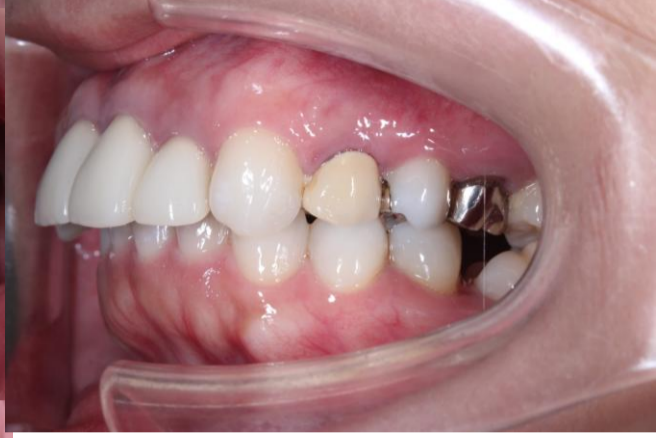
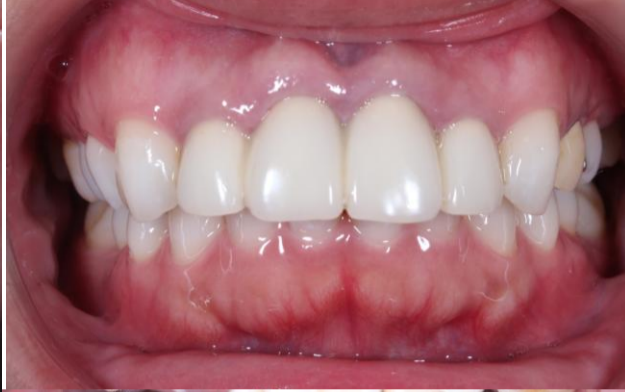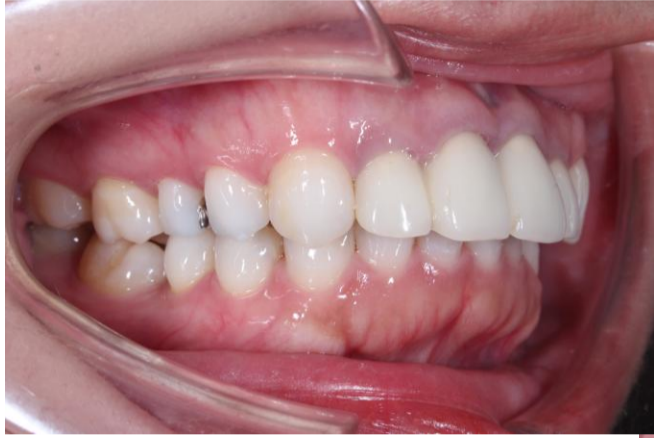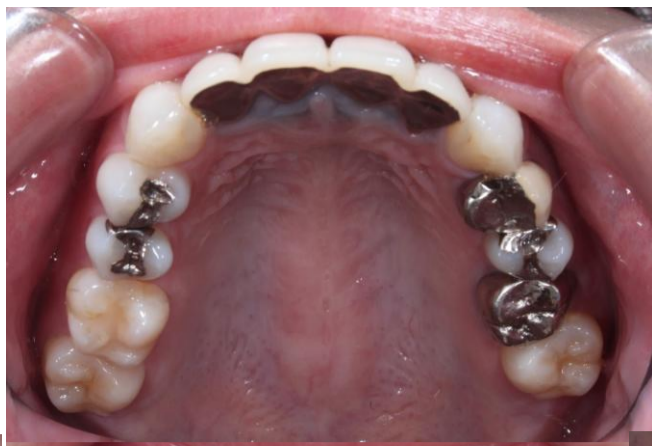初診時  
治療終了時

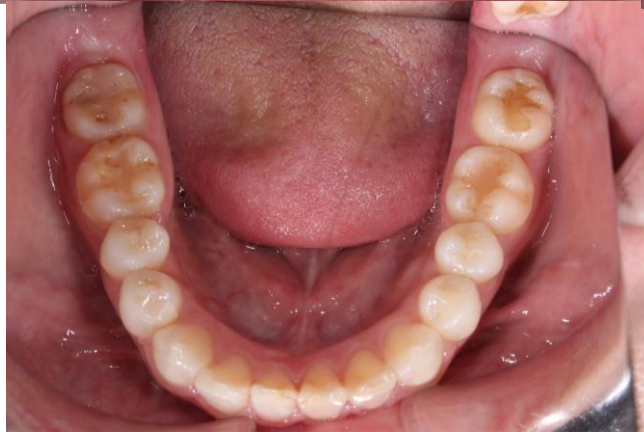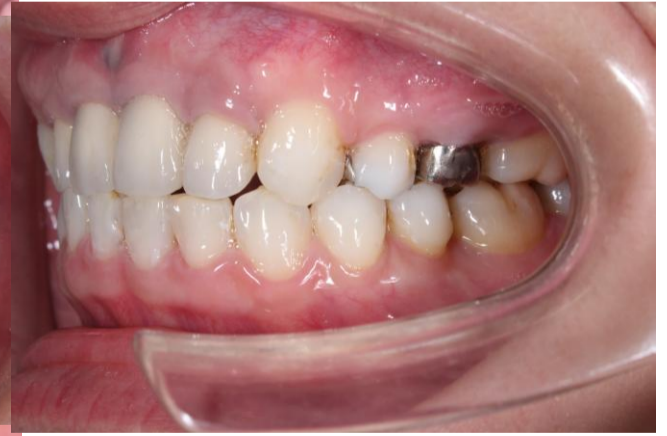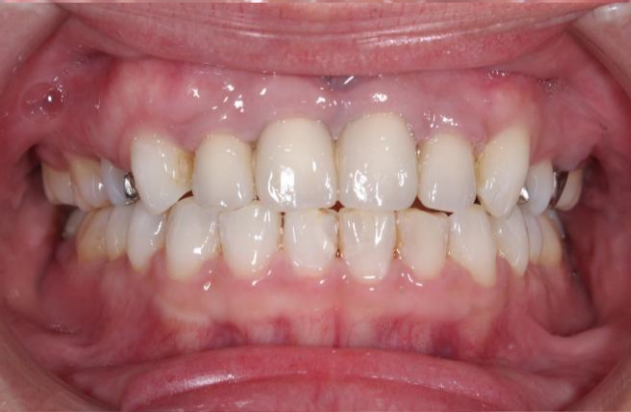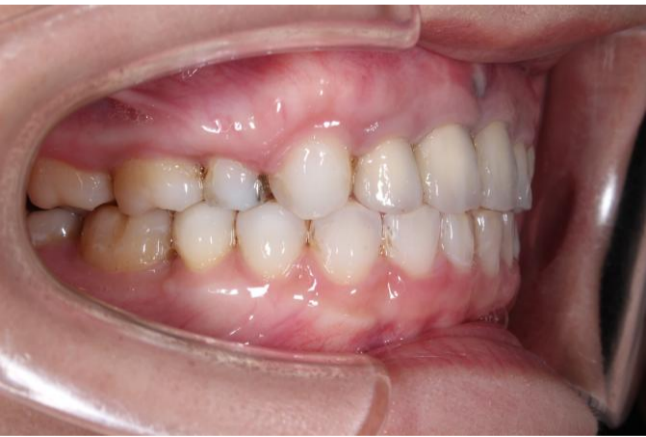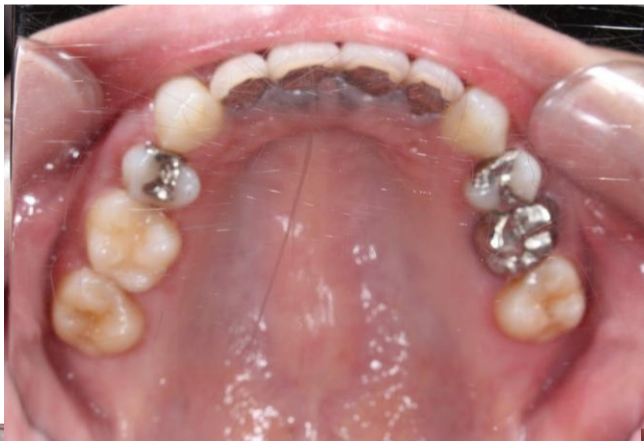重ね合わせ図

口腔内写真

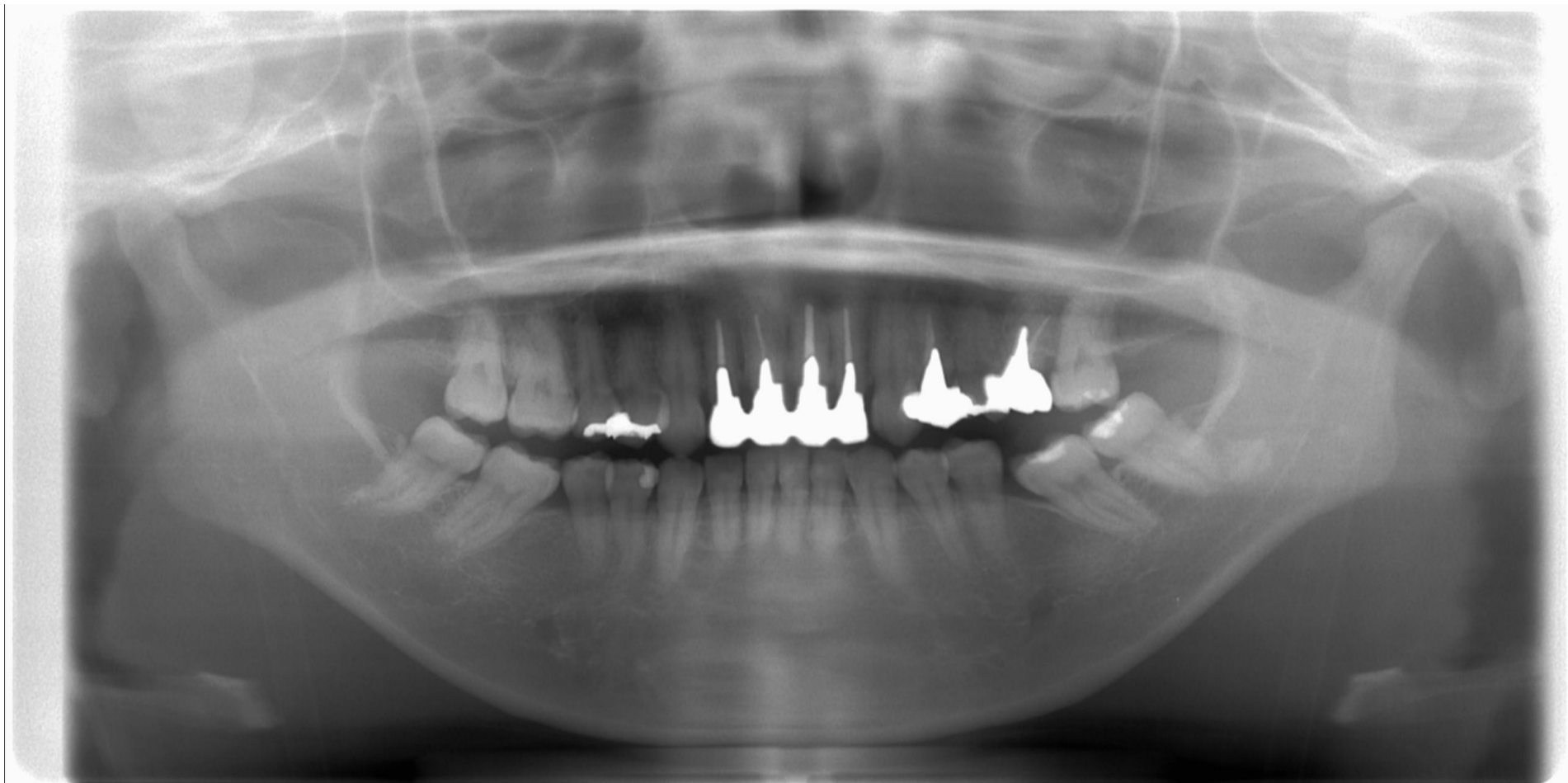
初診時



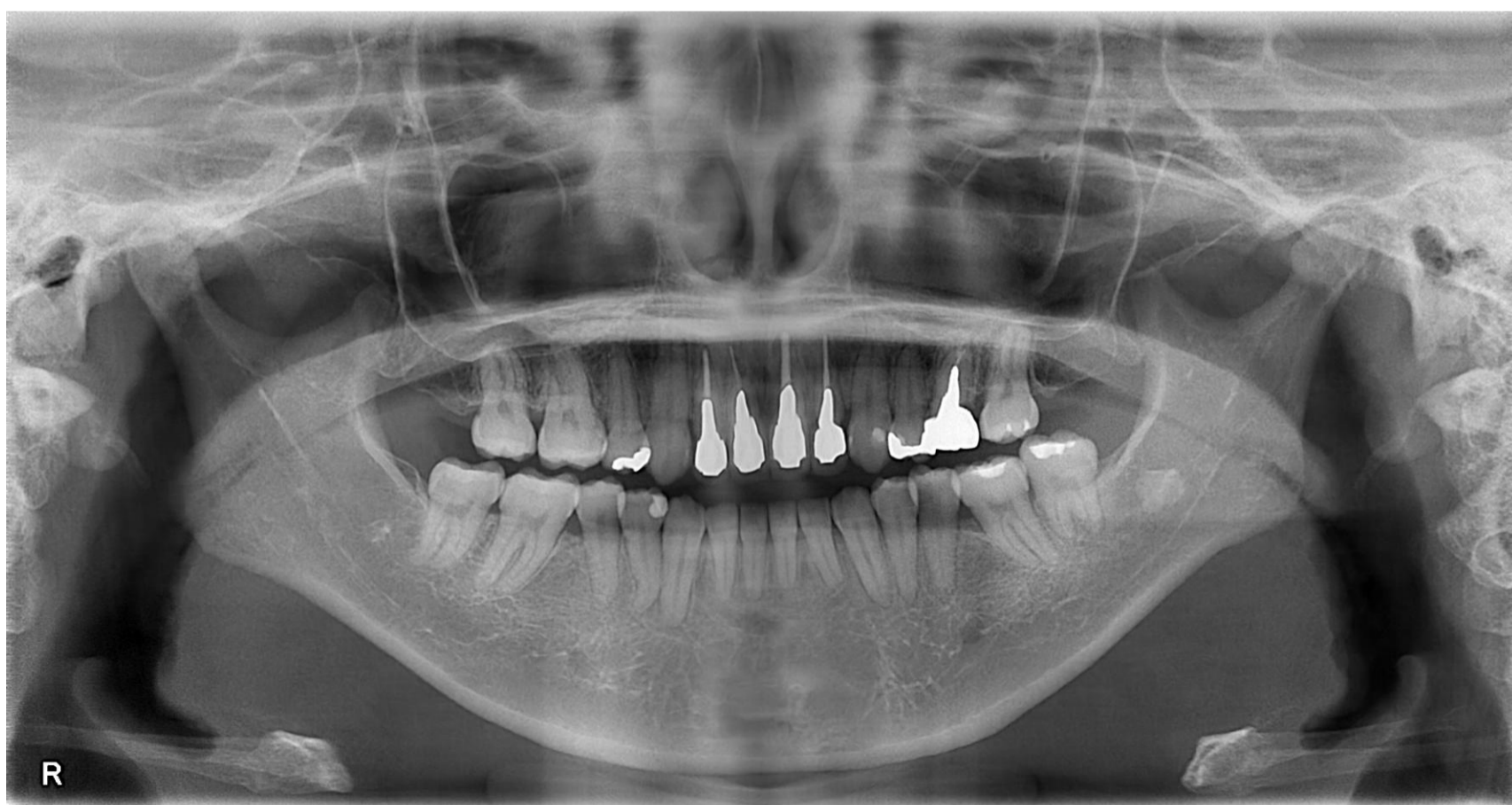治療終了時



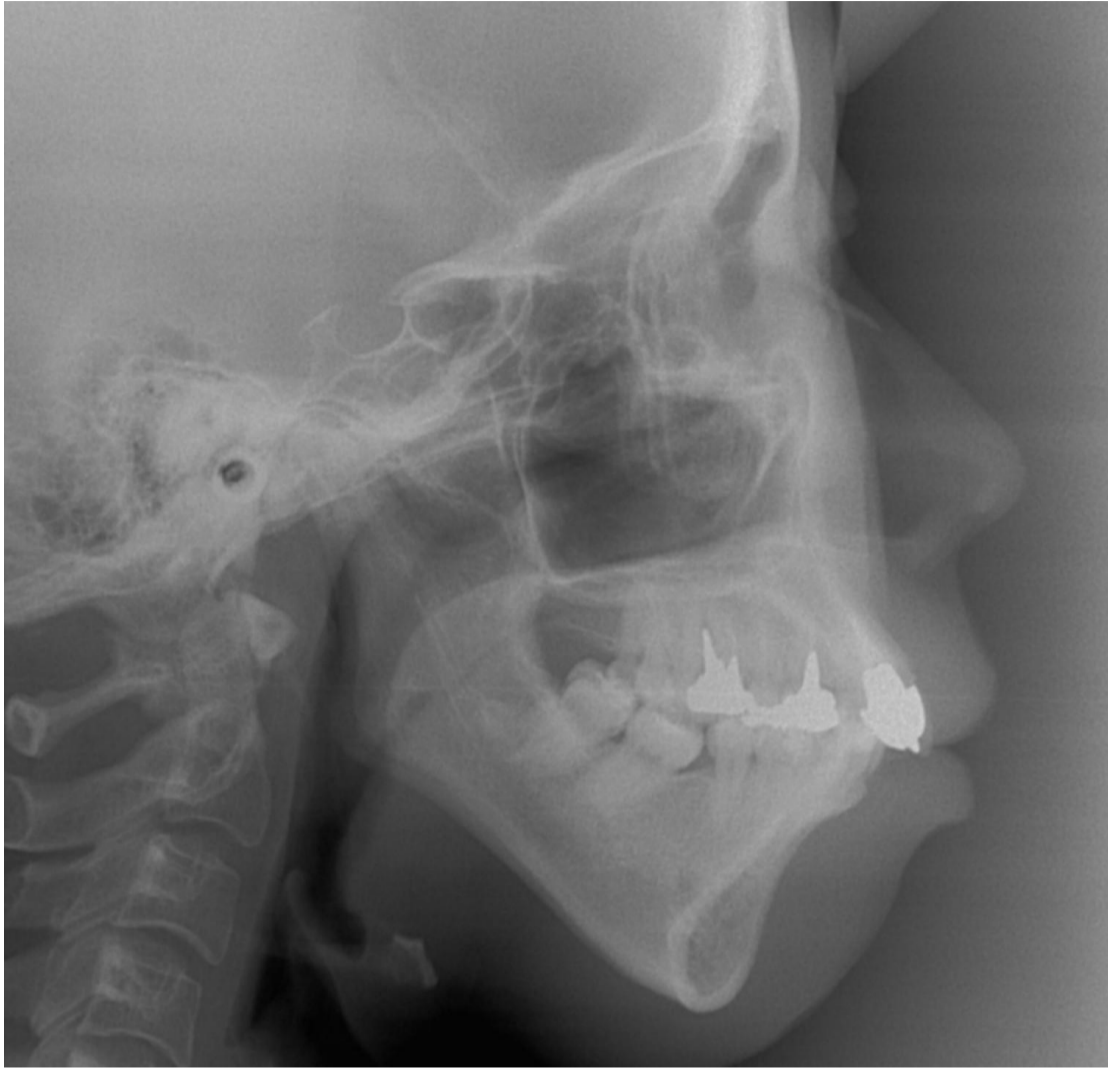# 初診時



# 治療終了時



# 初診時



# 治療終了時

