

# セファロ分析&診断・治療方針

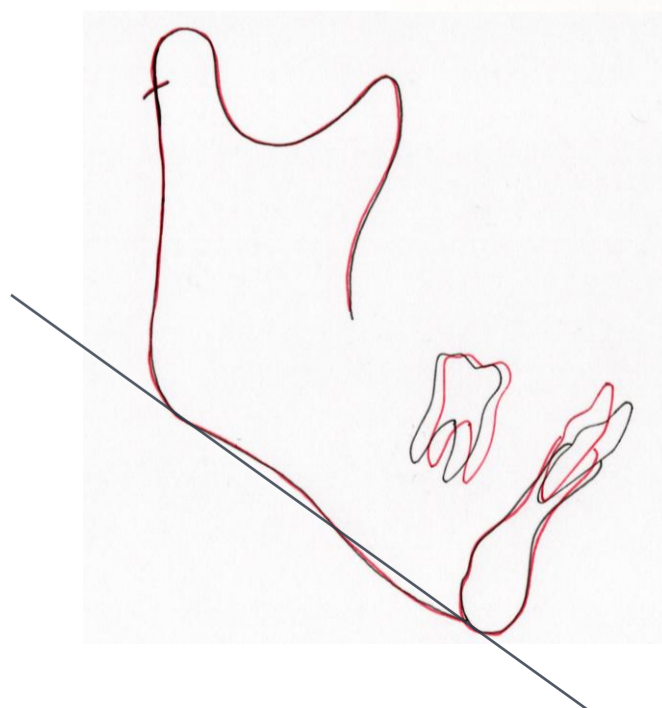
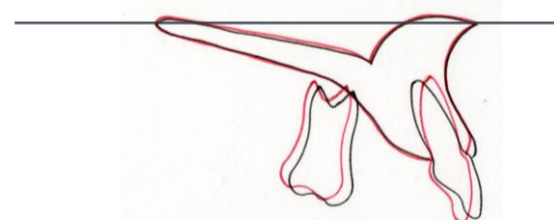
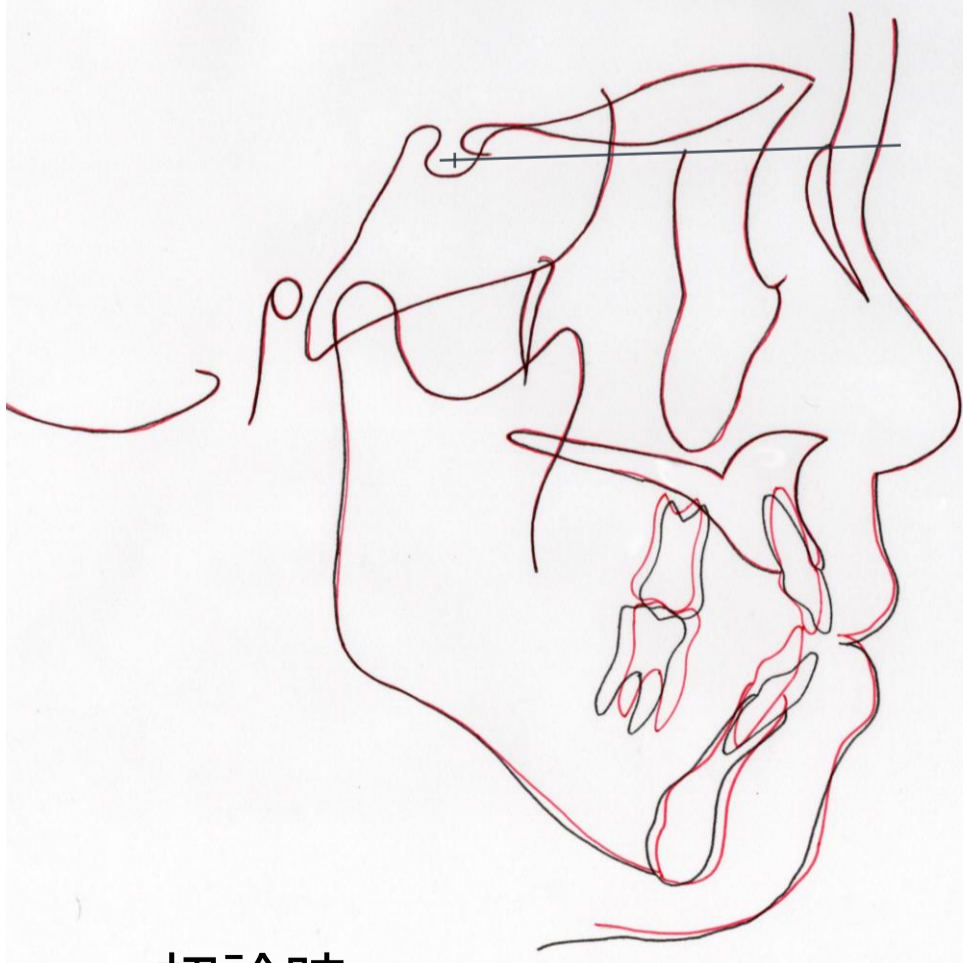
ドクター名:

診断名: 上顎右側 5 先天性欠如と叢生を伴う Angle II 級開咬症例

初診時年齢・性別	19y1m・女性
主訴	開咬
アングル分類	右側:II 左側:II
Overbite	-3ミリ
Overjet	0 ミリ
上顎抜歯部位	左4
下顎抜歯部位	右5 左5
加强固定	J-hook headgear
治療期間	30M
追加項目など 自由記載欄	上顎右側5先天欠如

日付	初診時	治療終了時
FMIA	48.0	64.0
FMA	34.0	33.0
IMPA	98.0	83.0
SNA	82.0	82.0
SNB	79.0	80.0
ANB	3.0	2.0
AO-BO	-3.0	-2.0
OCC-PLANE	12.0	12.0
Z-ANGLE	68.0	70.0
UPPER LIP	12.0	13.0
TOTAL CHIN	16.0	17.0
POST.FACIAL.HT	54.0	54.0
ANT.FACIAL.HT	79.0	78.0
FAC.HT.INDEX	0.68	0.69
FAC.HT.CHANGE		0/-1
MAND.CUSPID.WIDTH	28.0	27.0
MAND.MOLAR.WIDTH	53.0	48.0

NA to U1 (mm)	8.0 mm	5.0 mm
NA to U1 (°)	30.0	17.5
NB to L1 (mm)	11.5 mm	8.0 mm
NB to L1 (°)	31.0	19.5

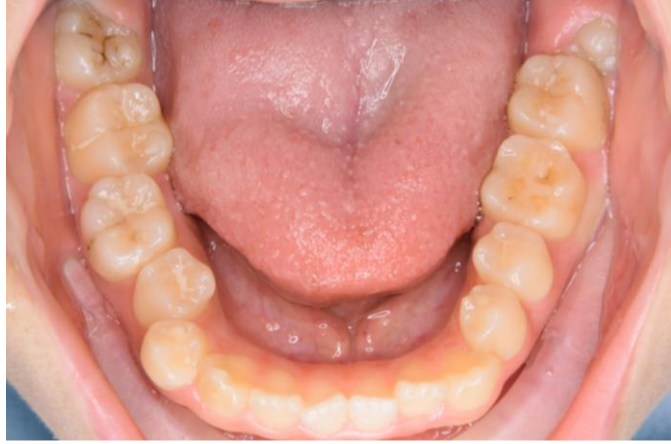
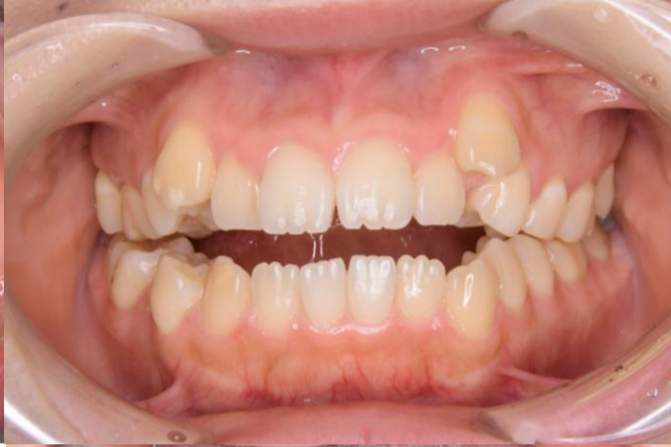
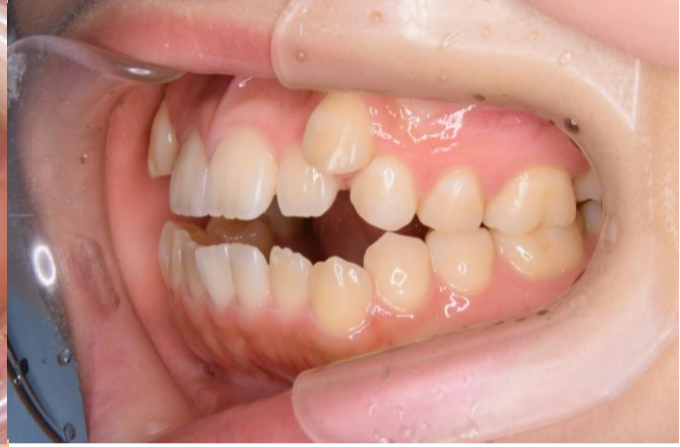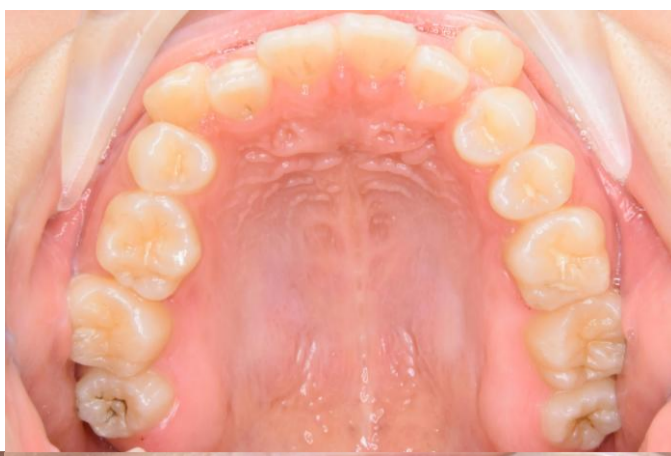初診時  
治療終了時

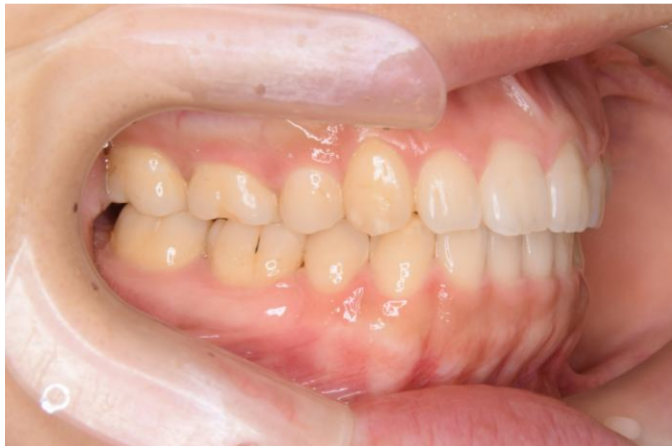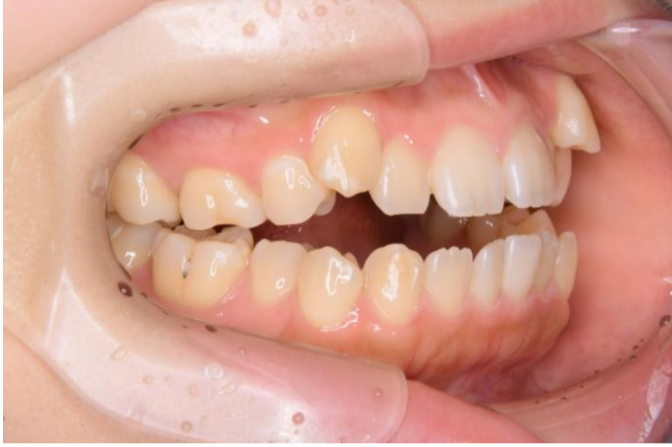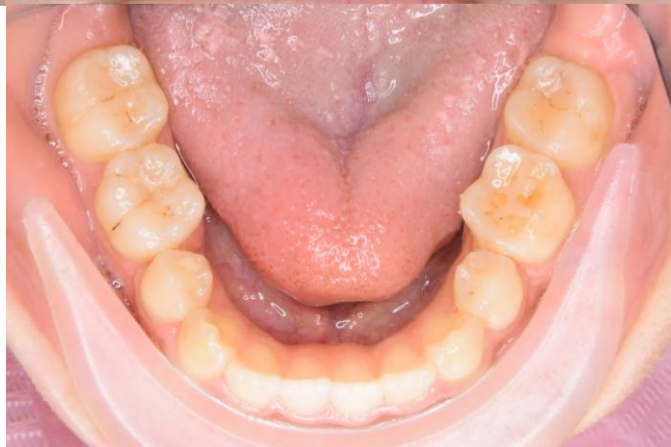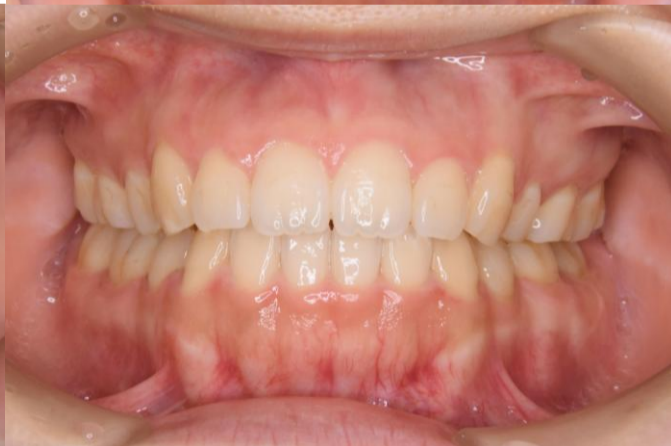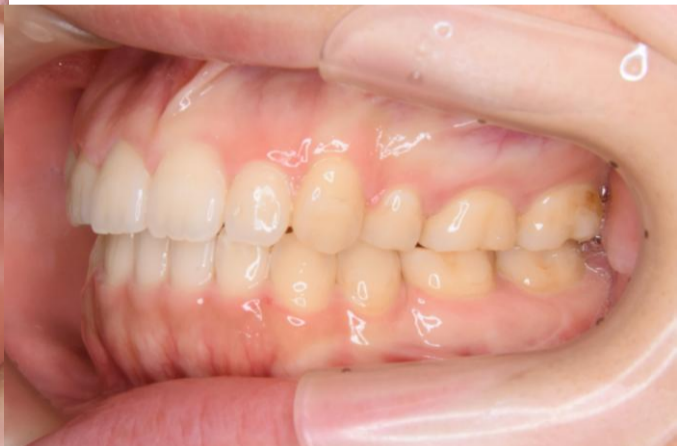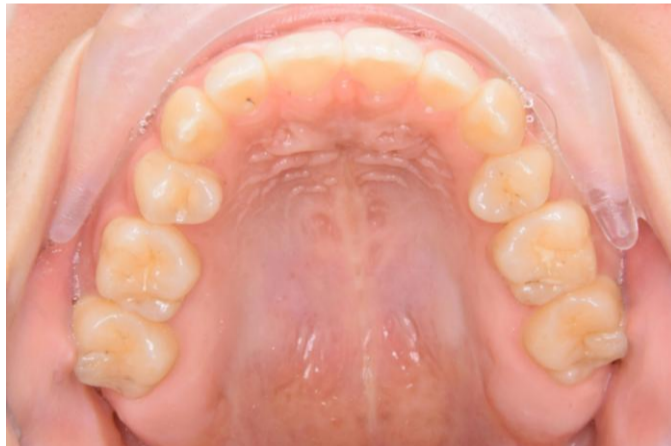重ね合わせ図

口腔内写真

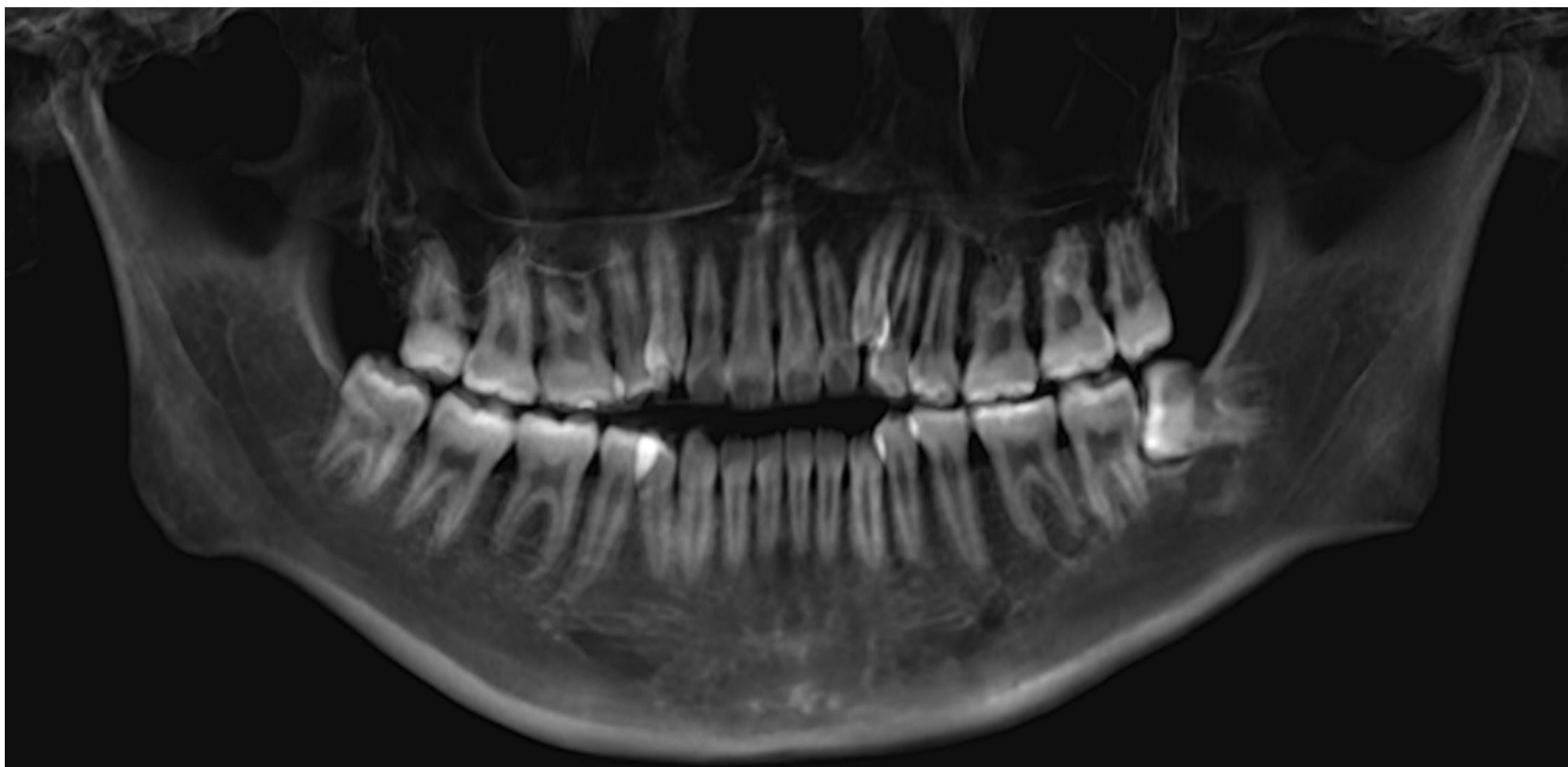
初診時



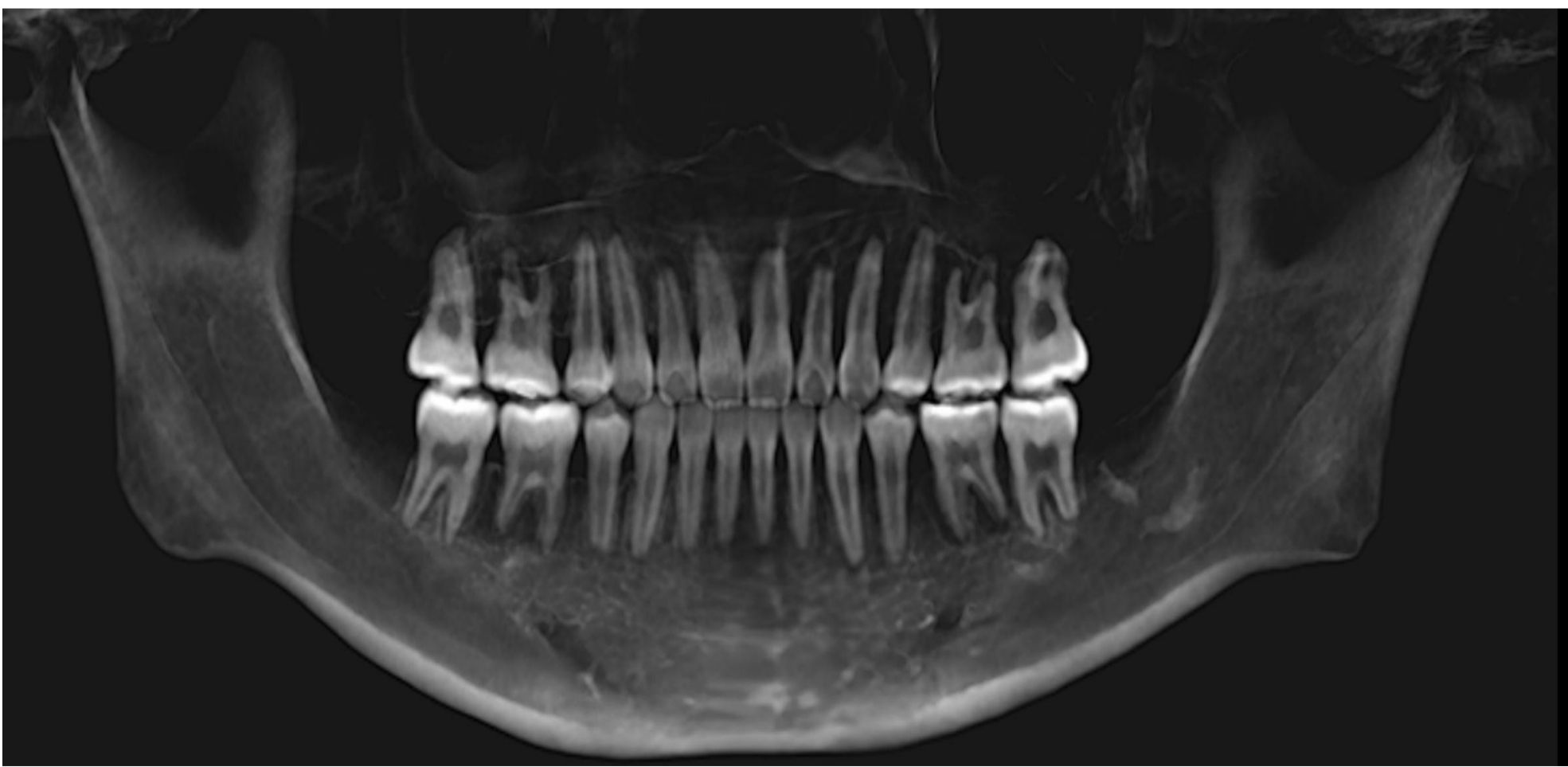
治療終了時



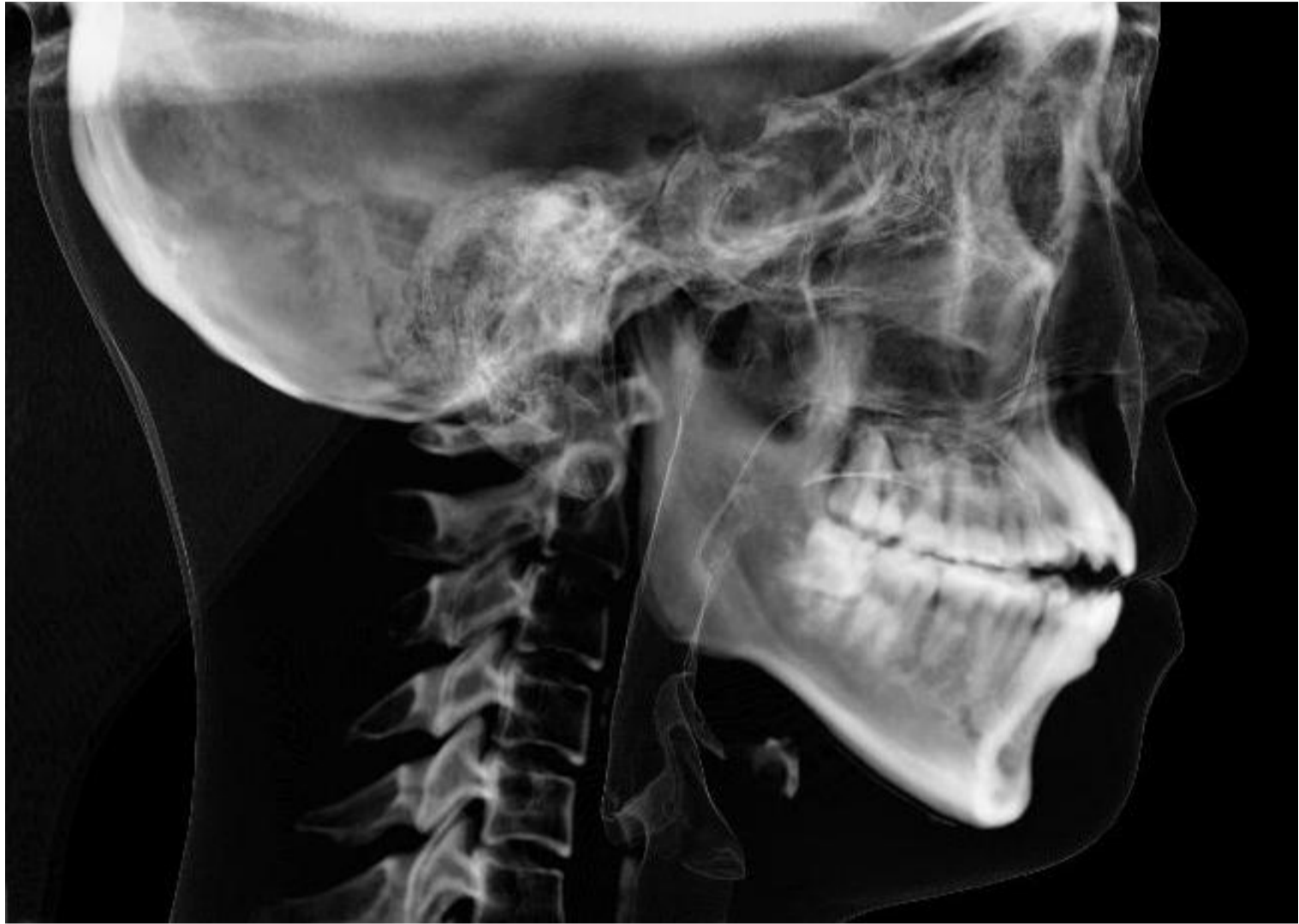# 初診時



# 治療終了時



# 初診時



# 治療終了時

