

# セファロ分析&診断・治療方針

ドクター名:

診断名: Angle Class II Div.1

| 日付                 | 2021/3/9 | 2024/9/3  |
|--------------------|----------|-----------|
|                    | 初診時      | 治療終了時     |
| FMIA               | 67.0     | 71.0      |
| FMA                | 22.0     | 21.0      |
| IMPA               | 91.0     | 88.0      |
| SNA                | 84.0     | 84.0      |
| SNB                | 81.0     | 83.0      |
| ANB                | 3.0      | 1.0       |
| AO-BO              | 2.0 mm   | -0.5 mm   |
| OCC PLANE          | 3.0      | 4.0       |
| Z ANGLE            | 76.0     | 84.0      |
| UPPER LIP          | 13.0 mm  | 15.0 mm   |
| TOTAL CHIN         | 18.0 mm  | 18.0 mm   |
| POST. FACIAL HT.   | 54.0 mm  | 58.0 mm   |
| ANT. FACIAL HT.    | 66.0 mm  | 70.0 mm   |
| FAC. HT. INDEX     | 0.82     | 0.83      |
| FAC. HT. CHANGE    | XXXX     | ## / -4.0 |
| MAND. CUSPID WIDTH | 27.0 mm  | 27.0 mm   |
| MAND. MOLAR WIDTH  | 56.0 mm  | 49.0 mm   |

|                 |               |
|-----------------|---------------|
| 初診時年齢・性別        | 15Y 6M 男性     |
| 主訴              | 上の前歯が出ている     |
| アングル分類          | 右側: II 左側: II |
| Overbite        | 1.0 ミリ        |
| Overjet         | 9.0 ミリ        |
| 上顎抜歯部位          | 両側4           |
| 下顎抜歯部位          | 両側5           |
| 加强固定            | J-hook        |
| 治療期間            | 38 M          |
| 追加項目など<br>自由記載欄 |               |

|               |         |       |
|---------------|---------|-------|
| NA to U1 (mm) | 10.0 mm | 5.0mm |
| NA to U1 (°)  | 42.0    | 22.0  |
| NB to L1 (mm) | 4.0 mm  | 4.0mm |
| NB to L1 (°)  | 22.0    | 20.0  |

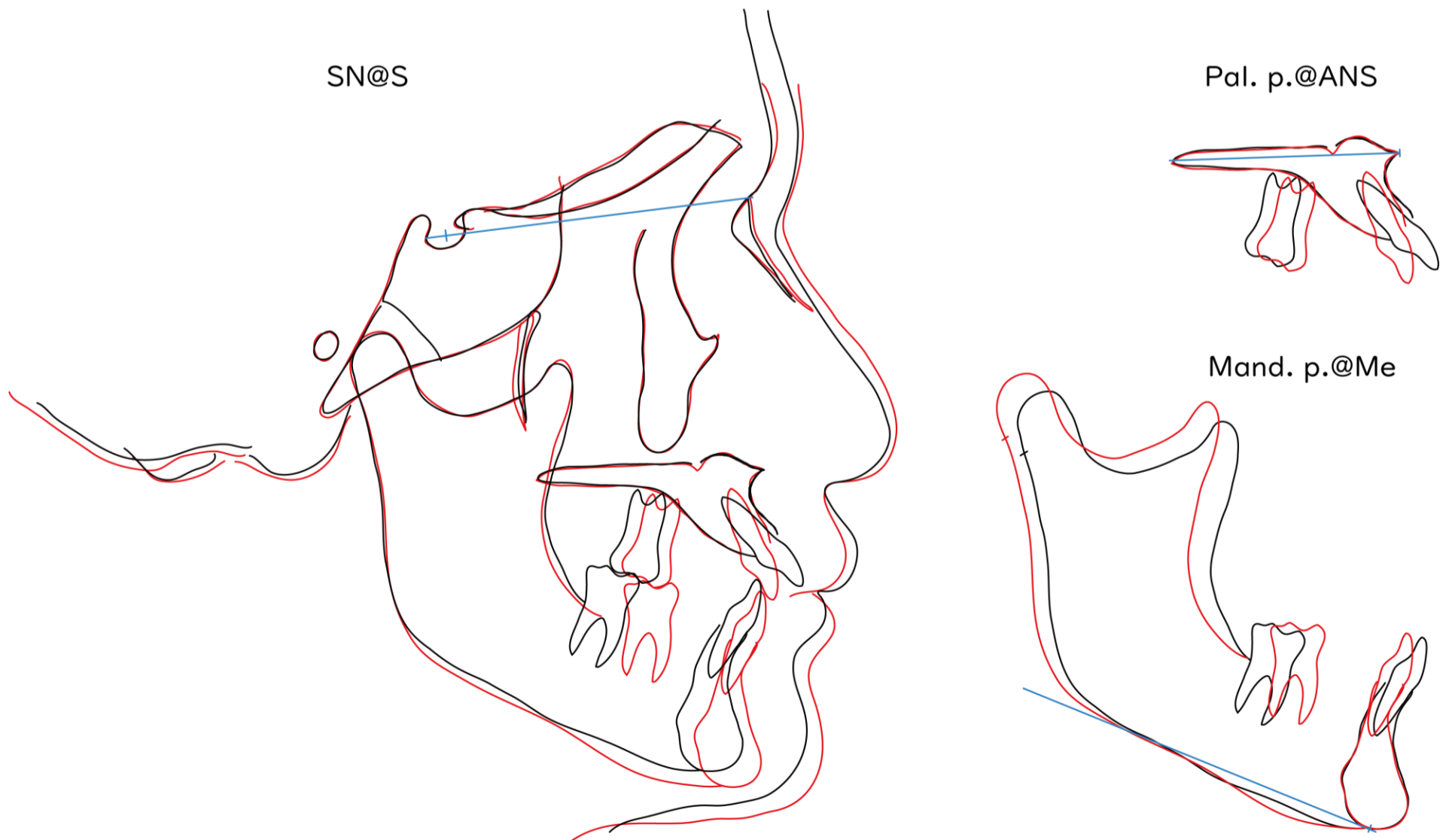
SN@S

Pal. p.@ANS

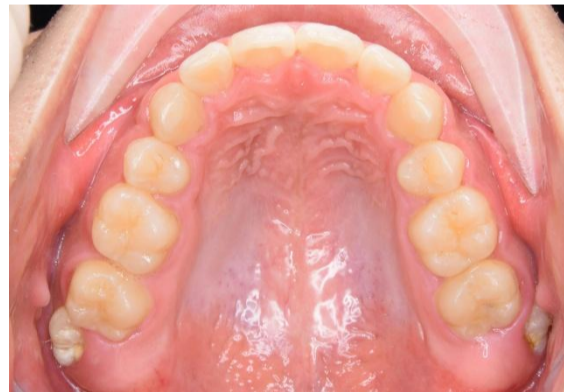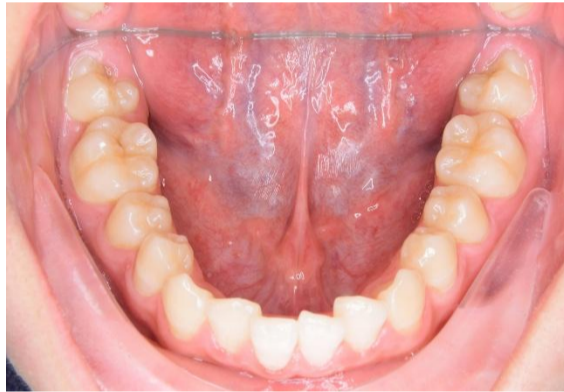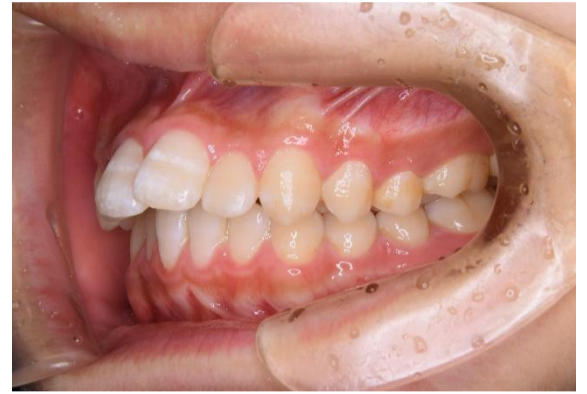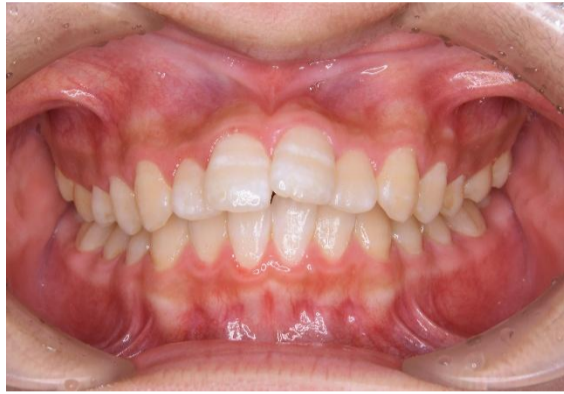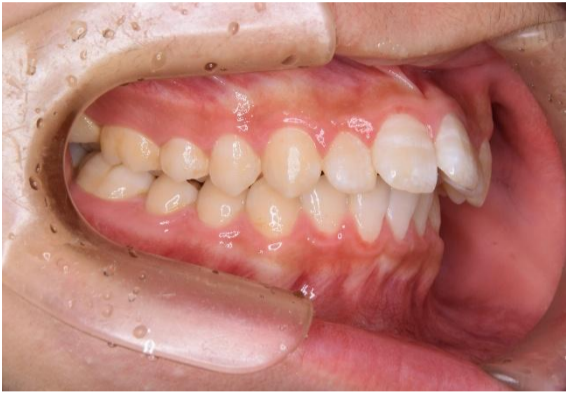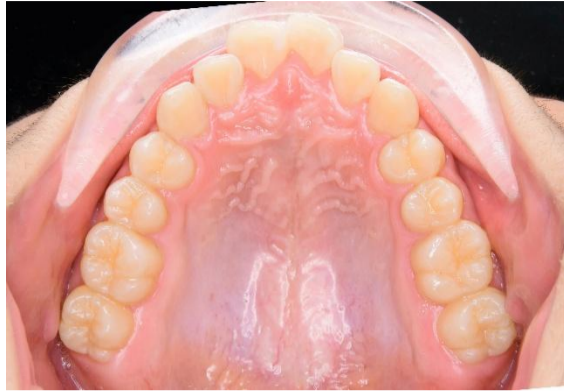Mand. p.@Me

初診時  
治療終了時

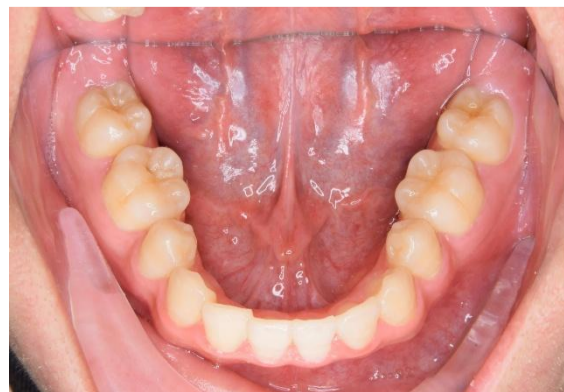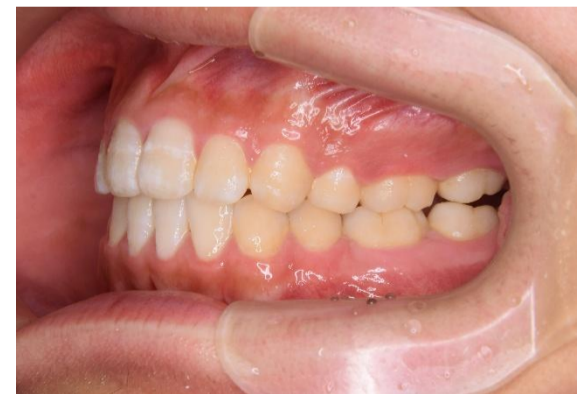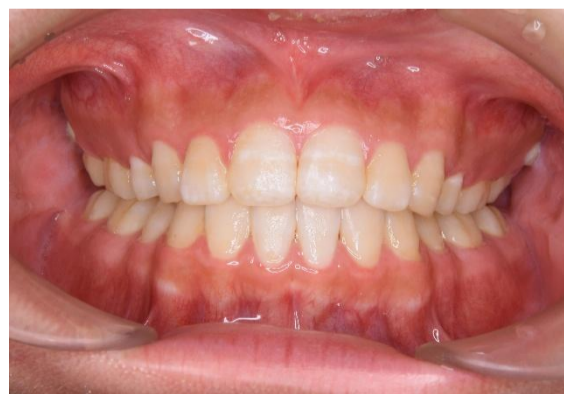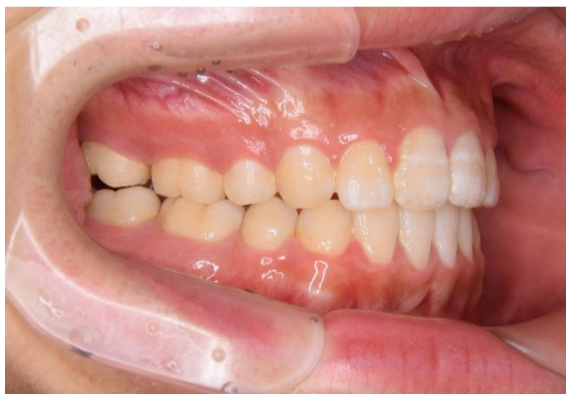重ね合わせ図



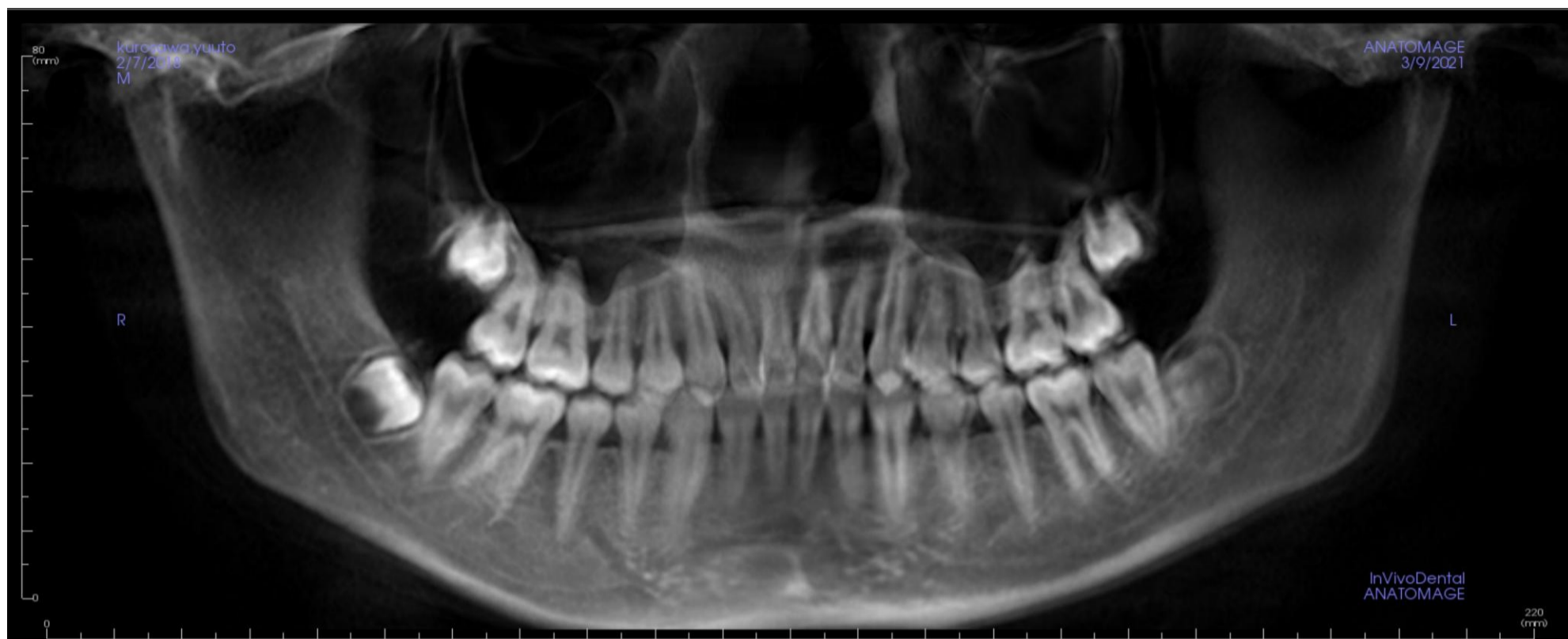# 初診時



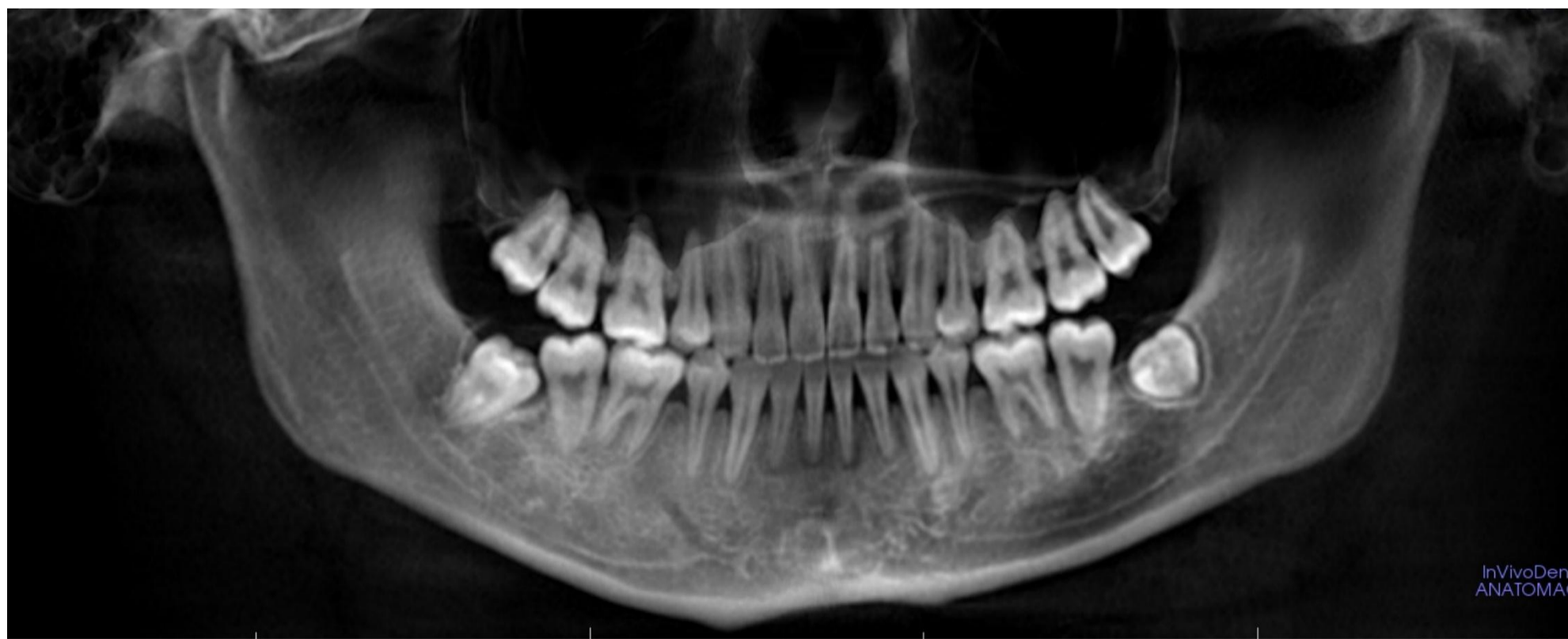# 治療終了時



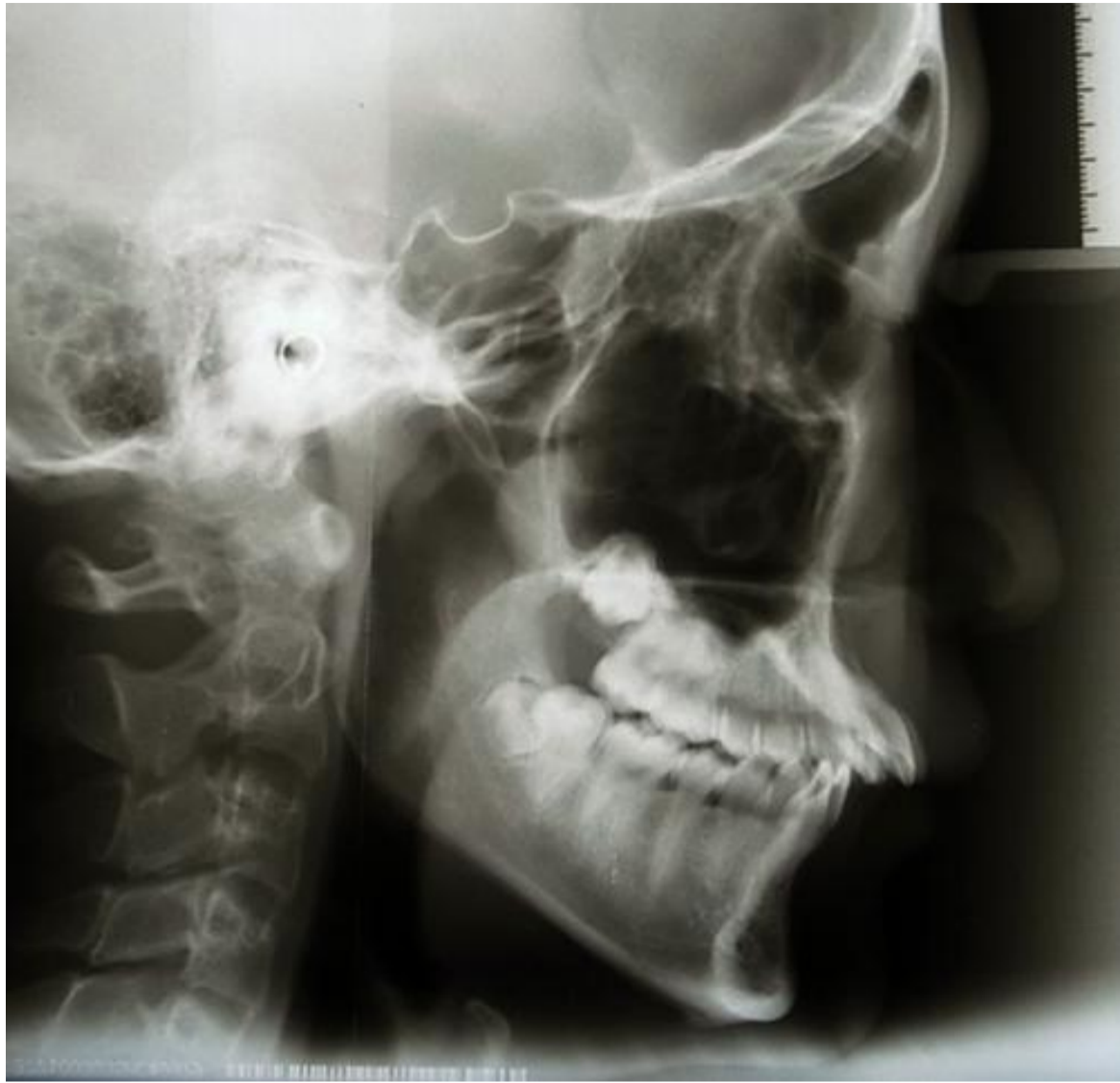# 初診時



# 治療終了時



# 初診時



# 治療終了時

