

セファロ分析&診断・治療方針

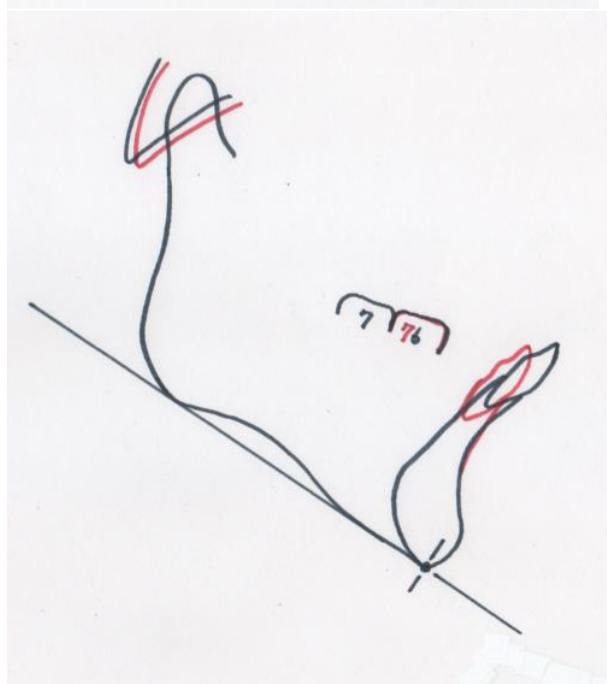
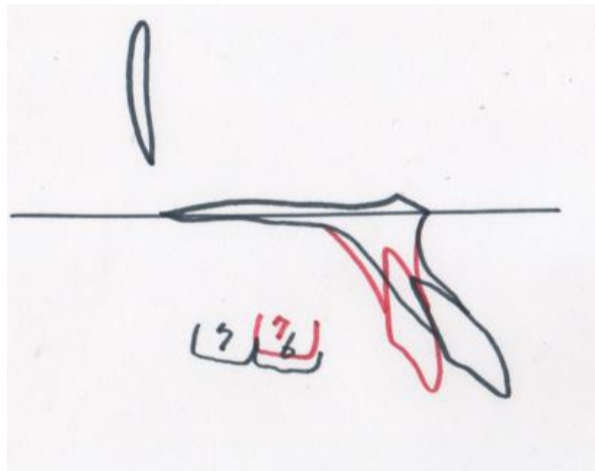
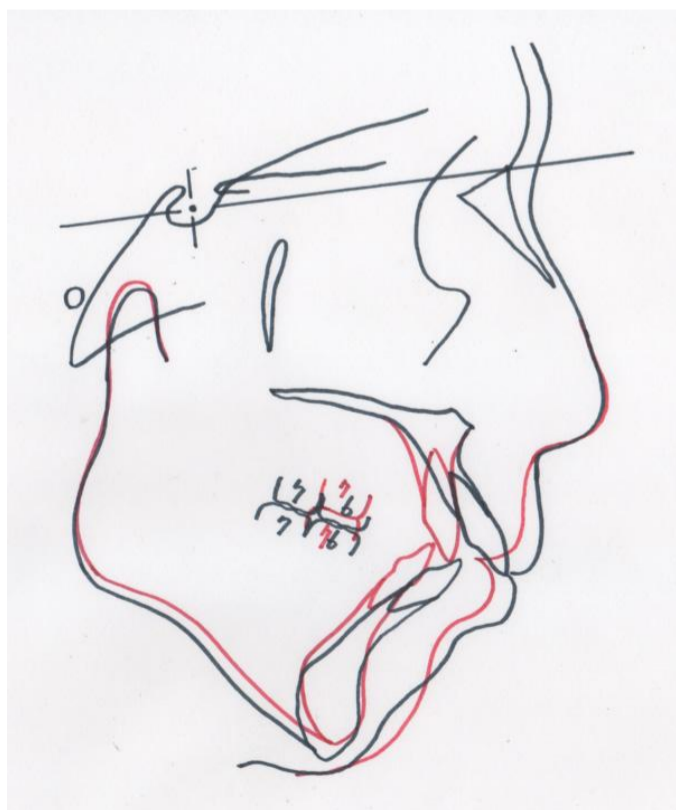
ドクター名:

診断名: アングルII級上顎前突
Skeletal 2 Steep Mandible

初診時年齢・性別	22y9m・男性
主訴	上顎前突
アングル分類	右側: II 左側: II
Overbite	4.0 ミリ
Overjet	9.0 ミリ
上顎抜歯部位	右64 左56
下顎抜歯部位	右65 左56
加强固定	途中から上顎TAD
治療期間	36M
追加項目など 自由記載欄	上顎両側8にカリエス

日付	2011.6.27	2014.3.14
	初診時	治療終了時
FMIA	37.5	45.5
FMA	37.0	35.0
IMPA	105.5	99.5
SNA	72.5	72.0
SNB	66.0	66.5
ANB	6.5	5.5
AO-BO	7.0	1.5
OCC-PLANE	15.0	20.5
Z-ANGLE	44.0	58.0
UPPER LIP	8.0	14.0
TOTAL CHIN	9.0	14.0
POST.FACIAL.HT	52.0	49.0
ANT.FACIAL.HT	80.0	77.0
FAC.HT.INDEX	0.65	0.64
FAC.HT.CHANGE		-3.0/-3.0
MAND.CUSPID.WIDTH	19.0	26.0
MAND.MOLAR.WIDTH	42.5	44.0

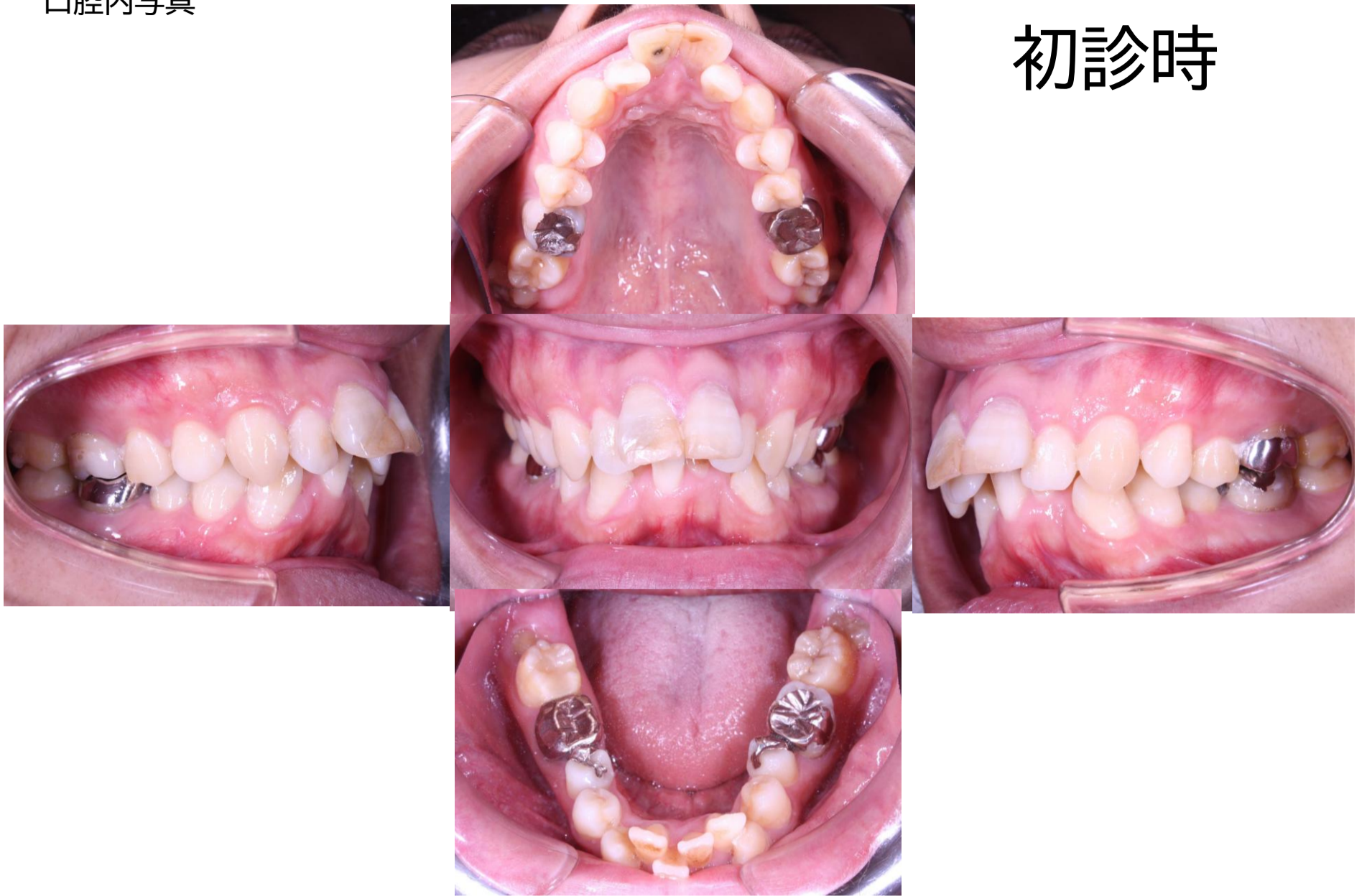NA to U1 (mm)	19.0 mm	3.5 mm
NA to U1 (°)	39.0	21.0
NB to L1 (mm)	14.0 mm	7.0 mm
NB to L1 (°)	39.0	27.5



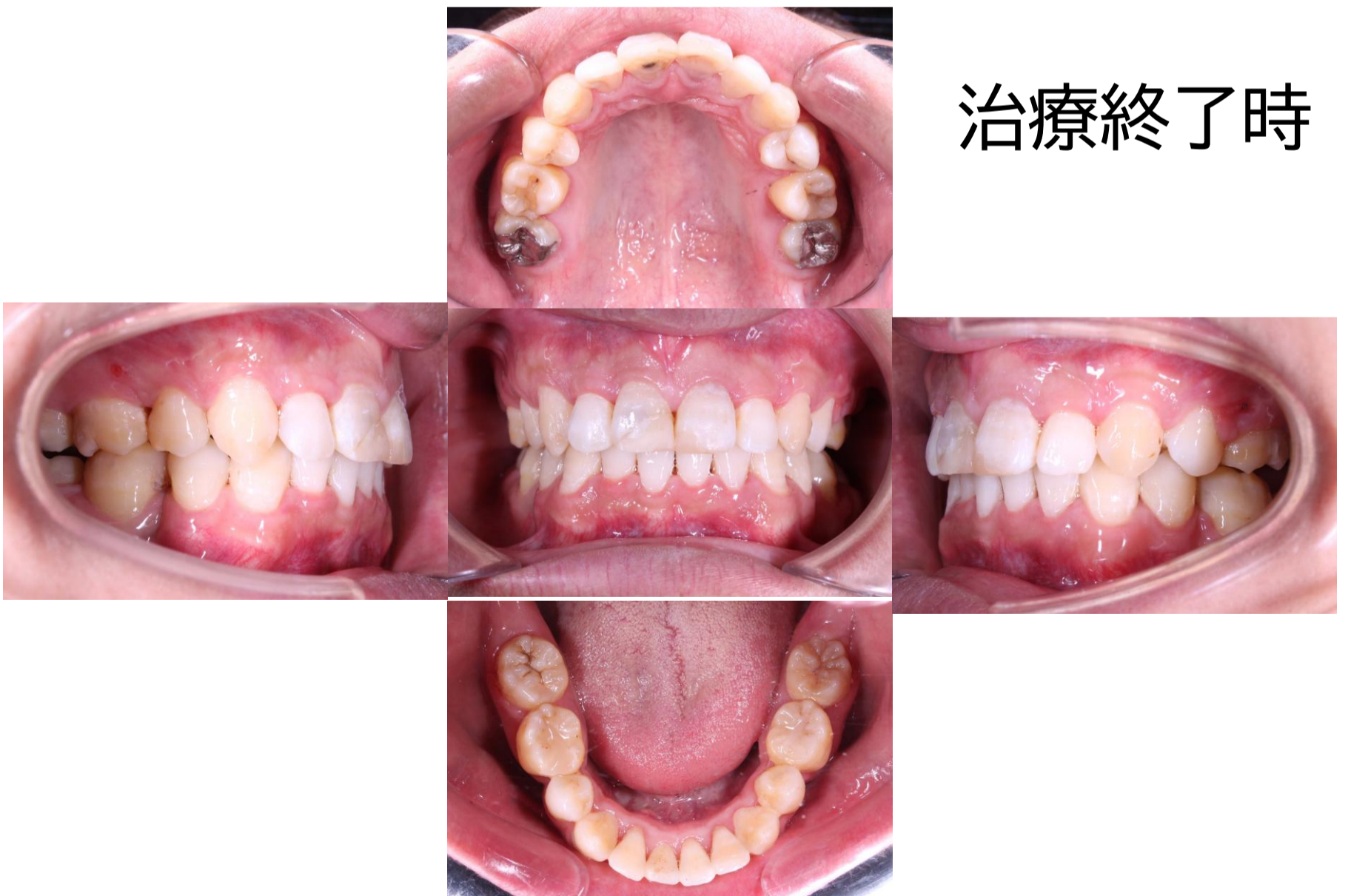初診時 —————
治療終了時 —————

重ね合わせ図

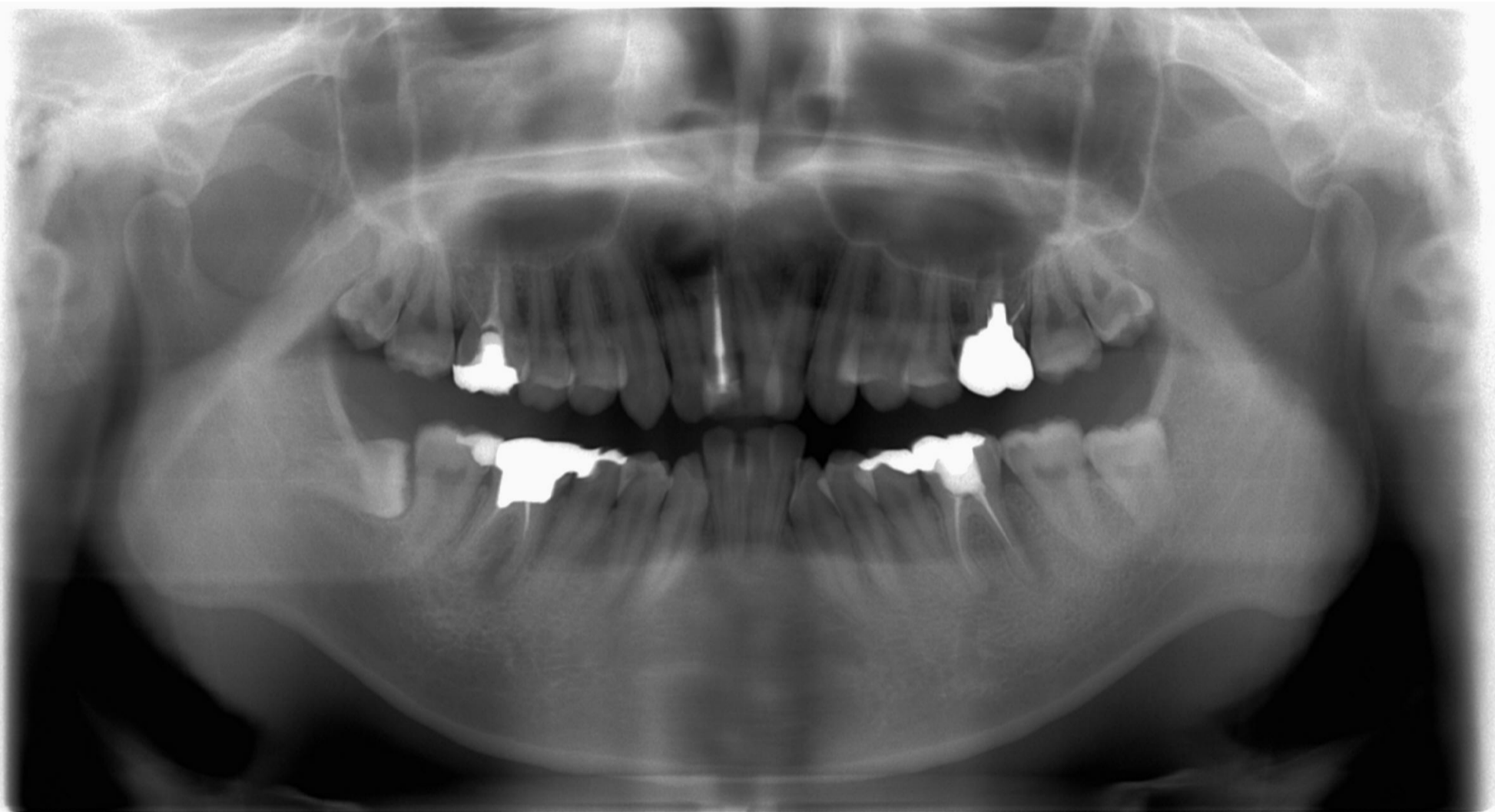
初診時



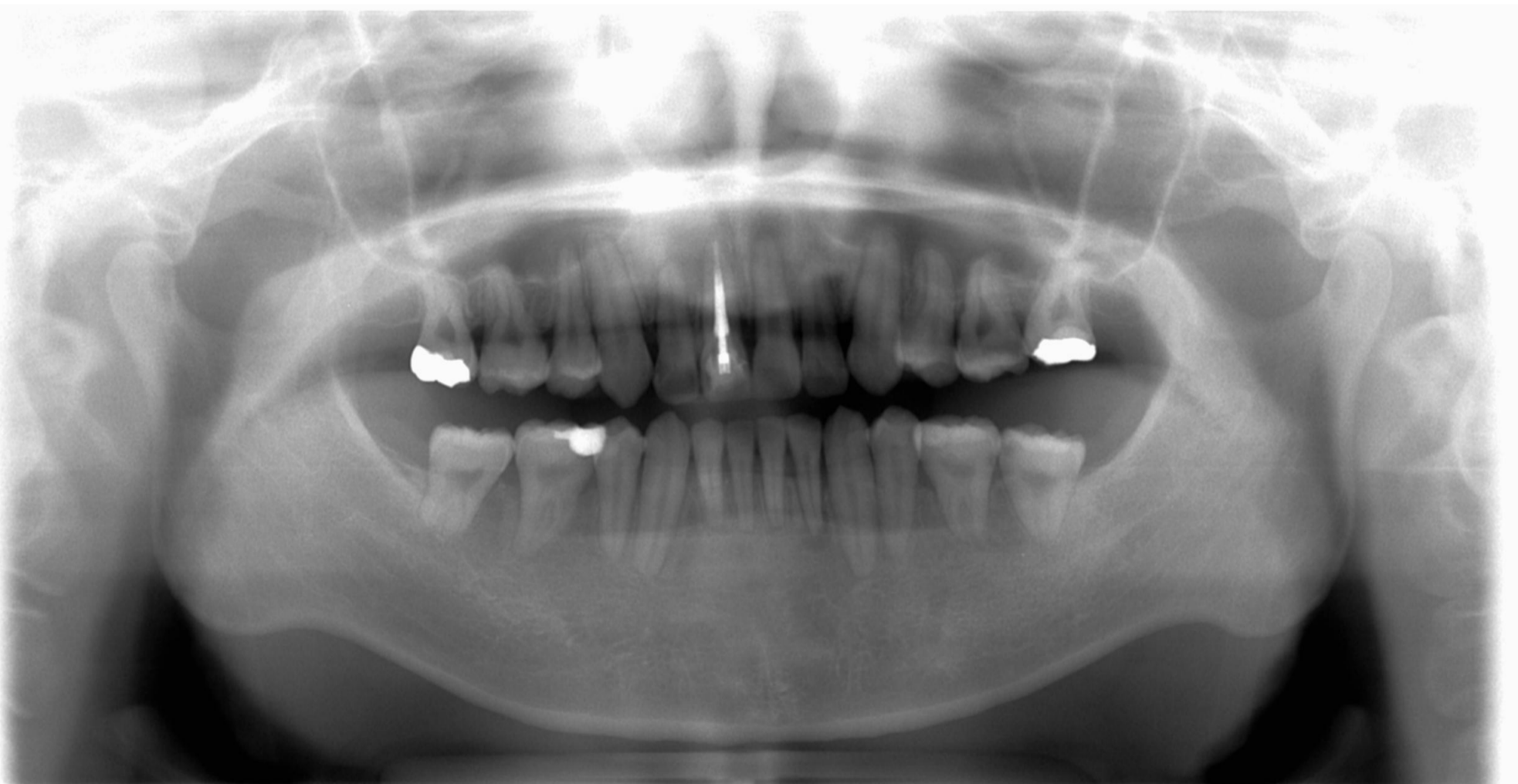治療終了時



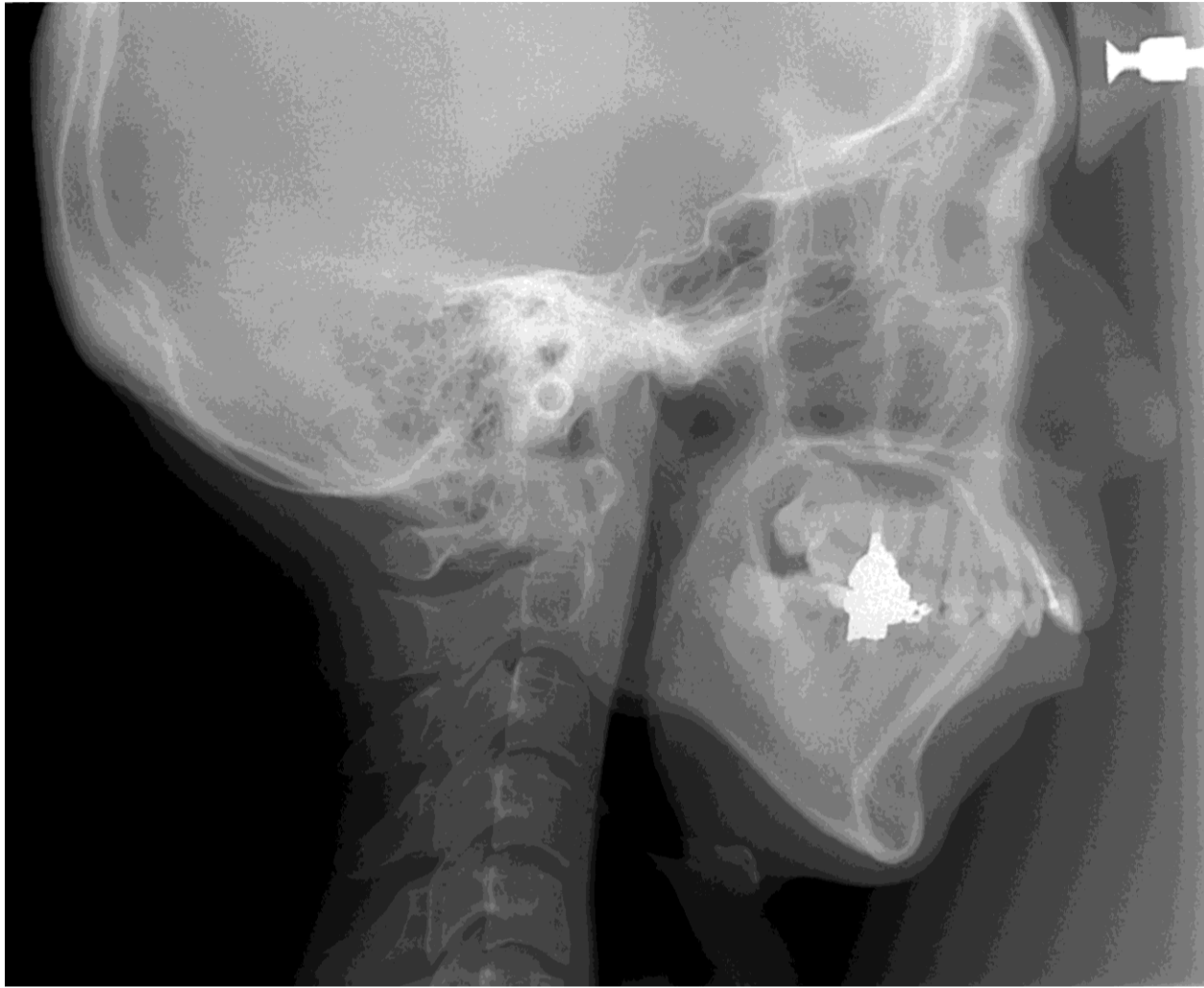
初診時



治療終了時



初診時



治療終了時

